

BỘ Y TẾ

CỘNG HÒA XÃ HỘI CHỦ NGHĨA VIỆT NAM

Độc lập - Tự do - Hạnh phúc

Số: 3978/QĐ-BYT

Hà Nội, ngày 18 tháng 10 năm 2012

QUYẾT ĐỊNH

VỀ VIỆC BAN HÀNH QUY TRÌNH KỸ THUẬT KHÁM BỆNH, CHỮA BỆNH CHUYÊN
NGÀNH TAI MŨI HỌNG

BỘ TRƯỞNG BỘ Y TẾ

Căn cứ Nghị định số 188/2007/NĐ-CP ngày 27 tháng 12 năm 2007 và Nghị định số 22/2010/NĐ-CP ngày 09/3/2010 của Chính phủ quy định chức năng, nhiệm vụ, quyền hạn và cơ cấu tổ chức của Bộ Y tế;

Căn cứ Biên bản họp ngày 17/4/2012 của Hội đồng nghiệm thu Quy trình kỹ thuật khám bệnh, chữa bệnh chuyên ngành Tai Mũi Họng của Bộ Y tế;

Theo đề nghị của Cục trưởng Cục Quản lý khám, chữa bệnh,

QUYẾT ĐỊNH:

Điều 1. Ban hành kèm theo Quyết định này 115 Quy trình kỹ thuật khám bệnh, chữa bệnh chuyên ngành Tai Mũi Họng.

Điều 2. Các Quy trình kỹ thuật khám bệnh, chữa bệnh chuyên ngành Tai Mũi Họng này áp dụng cho tất cả các cơ sở khám bệnh, chữa bệnh có đủ điều kiện thực hiện theo quy định hiện hành.

Điều 3. Quyết định này có hiệu lực từ ngày ký và ban hành.

Điều 4. Các Ông, Bà: Chánh Văn phòng Bộ, Cục trưởng Cục Quản lý khám, chữa bệnh, Chánh thanh tra Bộ; các Vụ trưởng Cục trưởng các Vụ, Cục của Bộ Y tế; Giám đốc các Bệnh viện, Viện có giường trực thuộc Bộ Y tế, Giám đốc Sở Y tế các tỉnh, thành phố trực thuộc trung ương; Thủ trưởng Y tế các Bộ, ngành và Thủ trưởng các đơn vị có liên quan chịu trách nhiệm thi hành Quyết định này./.

Nơi nhận:

- Như Điều 4;
- Bộ trưởng (để báo cáo);
- Lưu: VT, KCB.

**KT. BỘ TRƯỞNG
THỨ TRƯỞNG**

Nguyễn Thị Xuyên

LỜI NÓI ĐẦU

Bộ Y tế đã xây dựng và ban hành Hướng dẫn Quy trình kỹ thuật bệnh viện tập I (năm 1999), tập II (năm 2000) và tập III (năm 2005), các quy trình kỹ thuật đó là quy chuẩn về quy trình thực hiện các kỹ thuật trong khám, chữa bệnh.

Tuy nhiên, trong những năm gần đây khoa học công nghệ trên thế giới phát triển rất mạnh, trong đó có các kỹ thuật công nghệ phục vụ cho ngành y tế trong việc khám bệnh, điều trị, theo dõi và chăm sóc người bệnh. Nhiều kỹ thuật, phương pháp trong khám bệnh, chữa bệnh đã được cải tiến, phát minh, nhiều quy trình kỹ thuật chuyên môn trong khám bệnh, chữa bệnh đã có những thay đổi về mặt nhận thức cũng như về mặt kỹ thuật.

Nhằm cập nhật, bổ sung và chuẩn hóa các tiến bộ mới về số lượng và chất lượng kỹ thuật trong khám bệnh, chữa bệnh, Bộ trưởng Bộ Y tế đã thành lập Ban Chỉ đạo xây dựng Hướng dẫn Quy trình kỹ thuật trong khám bệnh, chữa bệnh do Lãnh đạo Bộ Y tế làm Trưởng ban. Trên cơ sở đó Bộ Y tế có các Quyết định thành lập các Hội đồng biên soạn Hướng dẫn Quy trình kỹ thuật trong khám, chữa bệnh theo các chuyên khoa, chuyên ngành mà Chủ tịch Hội đồng là Giám đốc các Bệnh viện chuyên khoa, đa khoa hoặc các chuyên gia hàng đầu của Việt Nam. Các Hội đồng phân công các Giáo sư, Phó Giáo sư, Tiến sĩ, Bác sĩ chuyên khoa theo chuyên khoa biên soạn các nhóm Hướng dẫn Quy trình kỹ thuật. Mỗi Hướng dẫn Quy trình kỹ thuật đều được tham khảo các tài liệu trong nước, nước ngoài và chia sẻ kinh nghiệm của các đồng nghiệp thuộc chuyên khoa, chuyên ngành. Việc hoàn chỉnh mỗi Hướng dẫn Quy trình kỹ thuật cũng tuân theo quy trình chặt chẽ bởi các Hội đồng khoa học cấp bệnh viện và các Hội đồng nghiệm thu của chuyên khoa đó do Bộ Y tế thành lập. Mỗi Hướng dẫn Quy trình kỹ thuật trong khám bệnh, chữa bệnh đảm bảo được nguyên tắc ngắn gọn, đầy đủ, khoa học và theo một thể thức thống nhất.

Hướng dẫn Quy trình kỹ thuật trong khám bệnh, chữa bệnh là tài liệu hướng dẫn chuyên môn kỹ thuật, là cơ sở pháp lý để thực hiện tại các cơ sở khám bệnh, chữa bệnh trong toàn quốc được phép thực hiện kỹ thuật đó được cấp có thẩm quyền phê duyệt theo quy định của Luật Khám bệnh, chữa bệnh đồng thời cũng là cơ sở để xây dựng giá dịch vụ kỹ thuật, phân loại phẫu thuật, thủ thuật và những nội dung liên quan khác. Do số lượng danh mục kỹ thuật trong khám bệnh, chữa bệnh rất lớn mà mỗi Hướng dẫn Quy trình kỹ thuật trong khám, chữa bệnh từ khi biên soạn đến khi Quyết định ban hành chứa đựng nhiều yếu tố, điều kiện nghiêm ngặt nên trong một thời gian ngắn không thể xây dựng, biên soạn và ban hành đầy đủ các Hướng dẫn Quy trình kỹ thuật. Bộ Y tế sẽ Quyết định ban hành những Hướng dẫn Quy trình kỹ thuật trong khám bệnh, chữa bệnh cơ bản, phổ biến theo từng chuyên khoa, chuyên ngành và tiếp tục ban hành bổ sung những Hướng dẫn quy trình kỹ thuật đối với mỗi chuyên khoa, chuyên ngành nhằm đảm bảo sự đầy đủ theo Danh mục kỹ thuật trong khám bệnh, chữa bệnh.

Để giúp hoàn thành các Hướng dẫn Quy trình kỹ thuật này, Bộ Y tế trân trọng cảm ơn, biểu dương và ghi nhận sự nỗ lực tổ chức, thực hiện của Lãnh đạo, Chuyên viên Cục Quản lý khám, chữa bệnh, sự đóng góp của Lãnh đạo các Bệnh viện, các Giáo sư, Phó Giáo sư, Tiến sĩ, Bác sĩ chuyên khoa, chuyên ngành là tác giả hoặc là thành viên của các Hội đồng biên soạn, Hội đồng nghiệm thu Hướng dẫn quy trình kỹ thuật trong khám bệnh, chữa bệnh và các nhà chuyên môn đã tham gia góp ý cho tài liệu.

Trong quá trình biên tập, in ấn tài liệu khó có thể tránh được các sai sót, Bộ Y tế mong nhận được sự góp ý gửi về Cục Quản lý Khám, chữa bệnh - Bộ Y tế, 138A - Giảng Võ - Ba Đình - Hà Nội./.

PGS.TS. Nguyễn Thị Xuyên
Thứ trưởng Bộ Y tế
Trưởng Ban chỉ đạo

BAN BIÊN TẬP

Chủ biên

PGS.TS. Nguyễn Thị Xuyên, Thứ trưởng Bộ Y tế

Đồng chủ biên

PGS.TS. Lương Ngọc Khuê, Cục trưởng Cục Quản lý Khám, chữa bệnh.

PGS.TS. Võ Thanh Quang, Giám đốc Bệnh viện Tai Mũi Họng Trung ương.

Ban thư ký

ThS. Nguyễn Đức Tiến, Trưởng phòng Nghiệp vụ - Pháp chế, Cục Quản lý Khám, chữa bệnh.

PGS.TS. Lê Minh Kỳ, Trưởng phòng Nghiên cứu khoa học - Đào tạo, Quyền Trưởng khoa Ung bướu, Bệnh viện Tai Mũi Họng Trung ương.

ThS. Phạm Thị Kim Cúc, Chuyên viên phòng Nghiệp vụ - Pháp chế, Cục Quản lý Khám, chữa bệnh.

BAN BIÊN SOẠN

Hội đồng Biên soạn, Hội đồng Nghiệm thu

PGS.TS. Nguyễn Ngọc Dung, Giám đốc Bệnh viện Tai Mũi Họng TP. Hồ Chí Minh, Chủ nhiệm Bộ môn Tai Mũi Họng, Đại học Y Dược TP HCM, Chủ tịch Hội Tai Mũi Họng Việt Nam.

TS. Nguyễn Huy Quang, Vụ trưởng Vụ Pháp chế.

TS. Trần Quý Tường, Phó Cục trưởng Cục Quản lý Khám, chữa bệnh.

ThS. Nguyễn Trọng Khoa, Phó Cục trưởng Cục Quản lý Khám, chữa bệnh.

TS. Nguyễn Hoàng Long, Phó Vụ trưởng Kế hoạch - Tài chính.

PGS.TS. Võ Thanh Quang, Giám đốc Bệnh viện Tai Mũi Họng Trung ương.

PGS.TS. Trần Minh Trường, Phó Giám đốc Bệnh viện Chợ Rẫy, Phó Chủ tịch Hội Tai Mũi Họng Việt Nam.

PGS.TS. Lương Hồng Châu, Phó Giám đốc Bệnh viện Tai Mũi Họng Trung ương.

PGS.TS. Lương Thị Minh Hương, Chủ nhiệm Bộ môn Tai Mũi Họng, Trường Đại học Y Hà Nội.

PGS.TS. Nguyễn Đình Phúc, Nguyên Chủ nhiệm Bộ môn Tai Mũi Họng, Trường Đại học Y Hà Nội.

PGS.TS. Nguyễn Tấn Phong, Nguyên Phó Chủ nhiệm Bộ môn Tai Mũi Họng, Trường Đại học Y Hà Nội.

Tham gia biên soạn

PGS.TS. Nguyễn Thị Ngọc Dung, Giám đốc Bệnh viện Tai Mũi Họng TP. Hồ Chí Minh, Chủ nhiệm Bộ môn Tai Mũi Họng, Đại học Y Dược TP. Hồ Chí Minh.

PGS.TS. Võ Thanh Quang, Giám đốc Bệnh viện Tai Mũi Họng Trung ương.

PGS.TS. Trần Minh Trường, Phó Giám đốc Bệnh viện Chợ Rẫy.

PGS.TS. Quách Thị Cần, Phó Giám đốc Bệnh viện Tai Mũi Họng Trung ương.

PGS.TS. Lương Hồng Châu, Phó Giám đốc Bệnh viện Tai Mũi Họng Trung ương.

PGS.TS. Lương Thị Minh Hương, Chủ nhiệm Bộ môn Tai Mũi Họng, Trường Đại học Y Hà Nội.

PGS.TS. Lê Minh Kỳ, Trưởng phòng Nghiên cứu khoa học - Đào tạo, quyền Trưởng khoa

Ung bứu, Bệnh viện Tai Mũi Họng Trung ương.

PGS.TS. Nguyễn Thị Hoài An, Trưởng khoa Tai Mũi Họng trẻ em, Bệnh viện Tai Mũi Họng Trung ương.

PGS.TS. Phạm Tuấn Cảnh, Phó Chủ nhiệm Bộ môn Tai Mũi Họng, Trường Đại học Y Hà Nội.

ThS. Lê Trần Quang Minh, Phó Giám đốc Bệnh viện Tai Mũi Họng TP. Hồ Chí Minh

TS. Đoàn Thị Hồng Hoa, Phó Trưởng khoa Tai - Thần kinh, Bệnh viện Tai Mũi Họng Trung ương.

PGS.TS. Phạm Kiên Hữu, Giảng viên Bộ môn Tai Mũi Họng, Đại học Y Dược TP. Hồ Chí Minh.

PGS.TS. Nguyễn Thư Thế, Giảng viên Bộ môn Tai Mũi Họng, Đại học Y Huế.

PGS.TS. Nguyễn Đình Phúc, Nguyên Chủ nhiệm Bộ môn Tai Mũi Họng, Trường Đại học Y Hà Nội.

PGS.TS. Nguyễn Tấn Phong, Nguyên Phó Chủ nhiệm Bộ môn Tai Mũi Họng, Trường Đại học Y Hà Nội.

BSCCKII. Huỳnh Bá Tân, Nguyên Trưởng khoa Tai Mũi Họng, Bệnh viện đa khoa Đà Nẵng.

ThS. Nguyễn Thị Tố Uyên, Bộ môn Tai Mũi Họng, Trường Đại học Y Hà Nội.

ThS. Hà Minh Lợi, Khoa Mũi xoang, Bệnh viện Tai Mũi Họng Trung ương.

CN. Phan Thị Minh Thanh, Chuyên viên phòng Nghiên cứu khoa học - Đào tạo, Bệnh viện Tai Mũi Họng Trung ương.

MỤC LỤC

CHƯƠNG 1: LĨNH VỰC TAI.....	1
BƠM HƠI VỎI NHÍ.....	1
CHÍCH RẠCH MÀNG NHÍ.....	2
ĐẶT ỐNG THÔNG KHÍ MÀNG NHÍ.....	3
PHẪU THUẬT NỘI SOI ĐẶT ỐNG THÔNG KHÍ MÀNG NHÍ.....	4
MỞ SÀO BÀO.....	5
PHẪU THUẬT XƯƠNG CHŨM ĐƠN THUẦN.....	6
VÁ NHÍ ĐƠN THUẦN.....	8
VÁ NHÍ BẰNG NỘI SOI.....	9
MỞ SÀO BÀO THƯƠNG NHÍ - VÁ NHÍ.....	11
PHẪU THUẬT TIẾT CẢN XƯƠNG CHŨM.....	12
PHẪU THUẬT TAI XƯƠNG CHŨM TRONG VIÊM MÀNG NÃO.....	14
PHẪU THUẬT XƯƠNG CHŨM TRONG ÁP XE NÃO DO TAI.....	15
PHẪU THUẬT KHOÉT MÊ NHÍ.....	17
PHẪU THUẬT CHỈNH HÌNH LẠI HỐC MỔ TIẾT CẢN XƯƠNG CHŨM.....	19
PHẪU THUẬT ĐẶT ĐIỆN CỰC TAI GIỮA.....	21
TẠO HÌNH HẸP ỐNG TAI KHÔNG HOÀN TOÀN.....	23
PHẪU THUẬT TẠO HÌNH VÀNH TAI BẰNG SỤN SƯỜN.....	25
PHẪU THUẬT NỐI DÂY THẦN KINH MẶT TRONG XƯƠNG CHŨM.....	29
PHẪU THUẬT TAI XƯƠNG CHŨM TRONG VIÊM TẮC TÍNH MẠCH BÊN.....	31
PHẪU THUẬT TIẾT CẢN XƯƠNG CHŨM CẢI BIÊN.....	32
PHẪU THUẬT MỞ TÚI NỘI DỊCH.....	34
PHẪU THUẬT GIẢM ÁP DÂY VII.....	35
CHỈNH HÌNH TAI GIỮA CÓ TÁI TẠO CHUỖI XƯƠNG CON.....	36
PHẪU THUẬT THAY THỂ XƯƠNG BÀN ĐẠP.....	38
PHẪU THUẬT LẤY U THẦN KINH THÍNH GIÁC ĐƯỜNG XUYÊN MÊ NHÍ.....	40
CẮY ĐIỆN CỰC ỐC TAI.....	41
PHẪU THUẬT CHỈNH HÌNH TAI GIỮA (TYMPANOPLASTY TYP I, II, III, IV).....	45
PHẪU THUẬT NỘI SOI CHỈNH HÌNH TAI GIỮA (TYMPANOPLASTY TYP I, II, III, IV)....	48
CHƯƠNG 2 : LĨNH VỰC CẤP CỨU.....	51
LẤY DỊCH VẬT MŨI.....	51
NHÉT BẮC MŨI TRƯỚC.....	52
NHÉT BẮC MŨI SAU.....	53
CẦM MÁU MŨI BẰNG MEROCEL.....	55
LẤY DỊCH VẬT HẠ HỌNG.....	56
LẤY DỊCH VẬT TAI.....	57
SOI THANH KHÍ PHẾ QUẢN, CHẨN ĐOÁN VÀ LẤY DỊCH VẬT.....	58

SOI THỰC QUẢN LẤY DỊ VẬT	60
CHÍCH ÁP XE QUANH AMIDAN	61
CHÍCH ÁP XE THÀNH SAU HỌNG.....	62
NẤN CHÍNH HÌNH THÁP MŨI SAU CHẤN THƯƠNG	64
PHẪU THUẬT CHẤN THƯƠNG XƯƠNG GÒ MÁ.....	65
PHẪU THUẬT CHẤN THƯƠNG KHỐI MŨI SÀNG	66
PHẪU THUẬT CHẤN THƯƠNG THANH KHÍ QUẢN.....	67
PHẪU THUẬT MỞ CẠNH CỔ.....	69
PHẪU THUẬT MỞ KHÍ QUẢN.....	71
PHẪU THUẬT NỘI SOI CẮM MÁU MŨI	73
PHẪU THUẬT CHẤN THƯƠNG XOANG TRÁN	74
PHẪU THUẬT CHẤN THƯƠNG XOANG SÀNG - HÀM	76
PHẪU THUẬT THẮT TĨNH MẠCH CẢNH TRONG	78
PHẪU THUẬT THẮT ĐỘNG MẠCH HÀM TRONG	79
PHẪU THUẬT THẮT ĐỘNG MẠCH CẢNH NGOÀI	80
PHẪU THUẬT NỘI SOI THẮT ĐỘNG MẠCH BƯỞM KHẨU CÁI	81
PHẪU THUẬT NỘI SOI GIẢM ÁP Ổ MẮT	83
PHẪU THUẬT NỘI SOI GIẢM ÁP THẦN KINH THỊ GIÁC	84
CHƯƠNG 3: LĨNH VỰC MŨI XOANG	85
PHƯƠNG PHÁP PROETZ	85
BỀ CUỐN MŨI.....	86
ĐÓT CUỐN MŨI BẰNG ĐÔNG ĐIỆN.....	87
PHẪU THUẬT CUỐN MŨI DƯỚI BẰNG SÓNG CAO TẦN (COBLATOR).....	88
SINH THIẾT HỐC MŨI.....	90
CHỌC RỬA XOANG HÀM.....	91
KHOAN XOANG TRÁN	92
CẮT POLYP MŨI.....	94
PHẪU THUẬT MỞ XOANG HÀM	95
PHẪU THUẬT NẠO SÀNG HÀM	97
PHẪU THUẬT NỘI SOI MỞ XOANG HÀM	98
PHẪU THUẬT MỞ XOANG TRÁN	99
PHẪU THUẬT NỘI SOI MỞ XOANG TRÁN.....	101
PHẪU THUẬT CHÍNH HÌNH VÁCH NGẪN MŨI	102
PHẪU THUẬT THÙNG VÁCH NGẪN MŨI	104
PHẪU THUẬT NỘI SOI CẮT CUỐN DƯỚI.....	106
PHẪU THUẬT NỘI SOI CẮT DÂY THẦN KINH VIDIAN	107
PHẪU THUẬT TỊT LỖ MŨI SAU BẨM SINH.....	109
PHẪU THUẬT MỞ CẠNH MŨI	110
PHẪU THUẬT CẮT PHẦN GIỮA XƯƠNG HÀM TRONG UNG THƯ SÀNG HÀM	111

PHẪU THUẬT NỘI SOI CẮT U XƠ MẠCH VÒM MŨI HỌNG	113
PHẪU THUẬT RÒ SÓNG MŨI.....	115
CHƯƠNG 4: LĨNH VỰC HỌNG – THANH QUẢN	116
ĐÓT HỌNG HẠT BẰNG NHIỆT VÀ ĐÔNG LẠNH	116
NAO V.A.....	117
PHẪU THUẬT NAO V.A NỘI SOI	119
PHẪU THUẬT NAO VA GÂY MÊ NỘI KHÍ QUẢN BẰNG THÌA LA FORCE	120
PHẪU THUẬT CẮT AMIDAN	122
PHẪU THUẬT CẮT AMIDAN GÂY MÊ	124
PHẪU THUẬT CẮT AMIDAN BẰNG COBLATOR.....	126
PHẪU THUẬT LẤY ĐƯỜNG RÒ LUÂN NHĨ.....	127
PHẪU THUẬT LẤY ĐƯỜNG RÒ CẠNH CỔ	128
PHẪU THUẬT RÒ KHE MANG I.....	130
PHẪU THUẬT LẤY NANG RÒ KHE MANG II	131
PHẪU THUẬT RÒ XOANG LÊ (RÒ TÚI MANG IV)	133
PHẪU THUẬT NANG RÒ GIÁP LƯỖI.....	134
PHẪU THUẬT LẤY BỎ U NANG VÙNG HÓ LƯỖI THANH THIẾT	135
CẮT PHANH LƯỖI	136
PHẪU THUẬT DÍNH MÉP TRƯỚC DÂY THANH	137
PHẪU THUẬT ĐIỀU TRỊ LIỆT CƠ MỠ THANH QUẢN HAI BÊN	139
PHẪU THUẬT TREO SỤN PHẪU.....	140
PHẪU THUẬT CẮT TUYẾN DƯỚI HÀM	142
PHẪU THUẬT CẮT MỘT PHẦN ĐÁY LƯỖI	144
PHẪU THUẬT CẮT THÙY GIÁP	145
ĐIỀU TRỊ PHẪU THUẬT TÚI THỪA ZENKER.....	147
PHẪU THUẬT CHỈNH HÌNH SẸO HẸP THANH KHÍ QUẢN BẰNG ĐẶT ỒNG NONG ...	149
PHẪU THUẬT CHỈNH HÌNH SẸO HẸP THANH KHÍ QUẢN BẰNG MẢNH GHÉP SỤN .	152
NÓI KHÍ QUẢN TẬN - TẬN	153
PHẪU THUẬT KHÓI U KHOẢNG BÊN HỌNG	156
PHẪU THUẬT SINH THIẾT HẠCH CỔ.....	158
NAO VẾT HẠCH CỔ CHỨC NĂNG	160
NAO VẾT HẠCH CỔ TIẾT CẢN	161
SOI THANH QUẢN TRỰC TIẾP.....	163
SINH THIẾT THANH QUẢN	165
PHẪU THUẬT MỞ SỤN GIÁP CẮT DÂY THANH.....	166
PHẪU THUẬT CẮT BÁN PHẦN THANH QUẢN TRÊN NHẪN.....	167
PHẪU THUẬT CẮT BÁN PHẦN HỌNG -THANH QUẢN TRÊN NHẪN	169
PHẪU THUẬT CẮT THANH QUẢN TOÀN PHẦN	170
ĐẶT VAN PHÁT ÂM.....	172
PHẪU THUẬT CẮT BỎ THÙY NÔNG TUYẾN MANG TẠI BẢO TỒN DÂY VII	173

PHẪU THUẬT CẮT TUYẾN MANG TAI CÓ HOẶC KHÔNG BẢO TỒN DÂY VII	175
PHẪU THUẬT TẠO HÌNH HỌNG - MÀN HẦU BẰNG VẬT CỐ - NIÊM MẠC THÀNH SAU HỌNG.....	176
PHẪU THUẬT CHỈNH HÌNH HỌNG MÀN HẦU LƯỠI GÀ (UPPP: UvuloPalatoPharyngoPlasty)	178

CHƯƠNG 1: LĨNH VỰC TAI

BƠM HƠI VÒI NHĨ

I. ĐẠI CƯƠNG

Bơm hơi vòi nhĩ là thủ thuật bơm không khí qua vòi nhĩ để làm thông thoáng vòi nhĩ.

II. CHỈ ĐỊNH

Tắc hoặc bán tắc vòi nhĩ (vòi Eustachi).

III. CHỐNG CHỈ ĐỊNH

Đang có viêm mũi họng cấp, viêm VA, viêm xoang sau có mũ.

IV. CHUẨN BỊ

1. Người thực hiện

Bác sĩ chuyên khoa Tai Mũi Họng.

2. Phương tiện

- Dụng cụ

Bộ bơm hơi vòi nhĩ:

+ Một quả bóng cao su Politzer nối với một ống cao su có một đầu khít lỗ mũi.

+ Một ống thông Itard, 1 ống cao su dài 50 cm hai đầu có nút nhựa.

+ Que tăm bông cong, bông.

- Thuốc: thuốc tê tại chỗ xylocain 3%.

3. Người bệnh

Được nghe giải thích về thủ thuật để an tâm và hợp tác.

4. Hồ sơ bệnh án

Theo quy định.

V. CÁC BƯỚC TIẾN HÀNH

Có hai cách

1. Dùng bóng cao su: đơn giản, thường làm ở người lớn.

- Cho người bệnh ngậm 1 ngụm nước và chỉ nuốt khi có lệnh của thầy thuốc.

- Đặt đầu ống cao su ở bóng Politzer khít vào lỗ mũi bên vòi tai bị tắc, lấy tay bít kín lỗ mũi còn lại.

- Ra lệnh cho người bệnh nuốt nước đồng thời bóp mạnh bóng.

- Cần làm vài lần để duy trì.

2. Dùng ống thông Itard

- Dùng que bông cong thấm thuốc tê niêm mạc (xylocain 3% - 6%) gây tê ở loa vòi trong 5 - 10 phút.

- Đặt đầu cong của ống Itard sát sàn mũi từ từ đẩy ống từ trước ra sau tới sát thành sau họng thì rút lại ống về phía thầy thuốc 1,5 cm đồng thời quay ống thông 90° lên phía trên và ra ngoài. Đầu ống lướt qua loa vòi để rơi vào hố miệng vòi.

- Bơm hơi và kiểm tra.

- Rút ống Itard theo chiều ngược lại.

Nếu bơm không kết quả chuyển sang thủ thuật nong.

VI. THEO DÕI VÀ XỬ TRÍ TAI BIẾN

- Chảy máu: cầm máu.
- Thủng màng nhĩ: vá nhĩ.
- Tràn khí: ngừng thông và theo dõi, không khí sẽ hết nhanh.
- Viêm tai giữa cấp: điều trị viêm tai giữa.

CHÍCH RẠCH MÀNG NHĨ

I. ĐẠI CƯƠNG

Chích rạch màng nhĩ là thủ thuật nhằm dẫn lưu dịch hoặc mủ trong hòm nhĩ chảy ra.

II. CHỈ ĐỊNH

- Viêm tai giữa cấp ứ mủ hoặc đã vỡ mủ nhưng lỗ thủng quá nhỏ không đủ để dẫn lưu.
- Viêm tai ứ dịch.

III. CHỐNG CHỈ ĐỊNH

Nghi có u cuộn cảnh.

IV. CHUẨN BỊ

1. Người thực hiện

Bác sĩ chuyên khoa Tai Mũi Họng.

2. Phương tiện

- Bộ dụng cụ khám Tai Mũi Họng.
- Dao chích rạch màng nhĩ.

3. Người bệnh

- Người lớn và trẻ lớn: ngồi quay tai bệnh về phía thầy thuốc.
- Trẻ bé: dùng khăn quấn chặt, một người bế và một người giữ.

V. CÁC BƯỚC TIẾN HÀNH

- Lau sạch ống tai bằng dung dịch sát khuẩn.
- Tay trái đặt ống soi tai xác định rõ vị trí màng tai.
- Tay phải cầm dao chích nhĩ rạch một đường dài 2-3 mm ở 1/4 sau dưới màng nhĩ dọc theo đường rìa, giữa cán búa và khung nhĩ, mũi dao chỉ rạch màng nhĩ không đi sâu làm tổn thương đến thành trong (trong sau) sau hòm nhĩ. Rạch xong có dịch hoặc mủ chảy ra: lau hoặc hút sạch.
- Đặt 1 tente (miếng gạc nhỏ được gấp nhọn một đầu) tẩm dung dịch kháng sinh (chloramphenicol) vào ống tai ngoài, đầu tente chạm vào màng nhĩ để dẫn lưu. Rút tente sau 24 giờ, nếu còn dịch mủ thì đặt tiếp 1 tente khác để dẫn lưu cho tốt.

VI. THEO DÕI VÀ XỬ TRÍ TAI BIẾN

Chích rạch sai vị trí có thể gây:

- Tổn thương xương con.
- Tổn thương cửa sổ tròn.
- Tổn thương ống tai ngoài.

ĐẶT ỐNG THÔNG KHÍ MÀNG NHĨ

I. ĐẠI CƯƠNG

Đặt ống thông khí màng nhĩ là thủ thuật đặt ống thông khí để tạo sự cân bằng áp lực bên trong và bên ngoài hòm tai.

II. CHỈ ĐỊNH

- Viêm tai thanh dịch.
- Tắc vòi nhĩ do V.A.
- Tắc vòi nhĩ do u vòm mũi họng (như K vòm).
- Viêm tai giữa, lỗ thông quá nhỏ không đủ dẫn lưu mủ.

III. CHỐNG CHỈ ĐỊNH

Không có chống chỉ định tuyệt đối nhưng cần nhắc trong những trường hợp người bệnh bị bệnh nội khoa kèm theo.

IV. CHUẨN BỊ

1. Người thực hiện

Bác sĩ chuyên khoa cấp I Tai Mũi Họng trở lên.

2. Phương tiện

- Kính hiển vi phẫu thuật hoặc đèn gắn kính lúp.
- Dao chích rạch màng nhĩ.
- Ống thông khí màng nhĩ.
- Ống soi tai thích hợp.
- Ống hút các cỡ (vi phẫu).
- Kẹp vi phẫu thẳng.
- Que nhọn vi phẫu.

3. Người bệnh

- Trẻ em: gây mê.
- Người lớn: có thể gây tê cục bộ.

V. CÁC BƯỚC TIẾN HÀNH

- Khử trùng ống tai và màng nhĩ.
- Chích rạch màng nhĩ (góc trước dưới).
- Hút sạch trong hòm tai qua lỗ thông.
- Đặt ống thông khí qua lỗ chích rạch.
- Đặt tente tẩm thuốc sát khuẩn vào ống tai.

VI. THEO DÕI VÀ CHĂM SÓC SAU PHẪU THUẬT

- Cần theo dõi trong tuần đầu để kiểm tra tình trạng của ống thông khí, nếu có nhiều dịch, cần hút sạch.
- Ống thông khí có thể đặt từ 6 tháng đến 1 năm.
- Trong thời gian đặt ống tránh để nước vào tai.
- Rút ống thông: cần kiểm tra thính lực và kiểm tra ống thông.

VII. TAI BIẾN VÀ XỬ TRÍ

- Tụt ống thông khí: cần đặt lại qua các bước như trên. Nếu tụt vào trong hòm tai: giải phóng màng nhĩ để lấy ra.

- Điếc tiếp nhận: thường do thì chích rạch thô bạo và không đúng vị trí.
- Trật khớp xương con: phải phẫu thuật đặt lại.
- Viêm tai sau đặt ống: chỗ đặt ống không liền, gây thủng màng nhĩ, cần cho kháng sinh toàn thân và làm thuốc tai.
- Tắc ống thông khí: cần được kiểm tra dưới kính hiển vi, hút và làm sạch nút tắc khỏi lỗ thông.
- Cholesteatoma tai (hiếm gặp).

PHẪU THUẬT NỘI SOI ĐẶT ỐNG THÔNG KHÍ MÀNG NHĨ

I. ĐẠI CƯƠNG

- Đặt ống thông khí màng nhĩ là một phẫu thuật can thiệp trên màng nhĩ nhằm đảm bảo sự thông khí và dẫn lưu dịch trong hòm tai trong trường hợp có hiện tượng rối loạn chức năng vòi nhĩ.
- Phẫu thuật này chỉ được coi là giải pháp tạm thời cần phải phối hợp với các biện pháp điều trị nguyên nhân.

II. CHỈ ĐỊNH

- Viêm tai thanh dịch.
- Tắc vòi nhĩ do V.A.
- Tắc vòi nhĩ do u vòm mũi họng (như K vòm).
- Viêm tai giữa, lỗ thông quá nhỏ không đủ dẫn lưu mủ.

III. CHỐNG CHỈ ĐỊNH

Không có chống chỉ định tuyệt đối nhưng cần nhắc trong những trường hợp người bệnh bị bệnh nội khoa kèm theo.

IV. CHUẨN BỊ

1. Người thực hiện

Bác sỹ chuyên khoa Tai-Mũi-Họng.

2. Phương tiện

- Ống nội soi 0o dài 18 cm, loại 4 mm đường kính dành cho người lớn, loại 2,7 mm dành cho trẻ em.
- Nguồn sáng, camera.
- Bộ dụng cụ vi phẫu: 1 kẹp phẫu tích thẳng, 1 que nhọn, 1 dao trích màng nhĩ, 1 bộ ống hút vi phẫu.
- Ống thông khí màng nhĩ: từ 1 đến 2 chiếc (trên 12 tuổi dùng ống có đường kính 1,27 mm, dưới 12 tuổi dùng ống có đường kính 1,14 mm).
- Bơm tiêm gây tê.
- Thuốc tê: Octocain hoặc Medicain: 1 ống.

3. Người bệnh

Đối với trẻ em thì gây mê toàn thân, gây tê tại chỗ đối với người lớn.

4. Hồ sơ bệnh án

Làm đầy đủ các xét nghiệm cơ bản (công thức máu; đông máu cơ bản; chức năng gan, thận).

Đo thính lực, nhĩ lượng.

V. CÁC BƯỚC TIẾN HÀNH

- Đặt ống nội soi vào ống tai, chỉnh cho màng nhĩ nằm đúng hướng và chính giữa màn hình.
- Gây tê da ống tai: gây tê kiểu tiêm thấm dưới da sao cho da sàn ống tai đến sát bờ màng nhĩ chuyển sang màu trắng mà không được phồng rộp.
- Rạch màng nhĩ ở góc trước dưới bằng dao lưỡi liềm, chiều dài đường rạch từ 1,5 - 2 mm tùy loại ống thông khí.
- Đặt ống thông khí qua lỗ trích rạch theo kiểu cài khuy áo bằng kẹp phẫu tích vi phẫu hoặc bằng que nhọn.

VI. THEO DÕI

Tình trạng toàn thân, tại chỗ do dị ứng thuốc tê có thể xảy ra.

VII. TAI BIẾN VÀ XỬ TRÍ

1. Tai biến lúc mổ

Chảy máu: cần hút sạch, đặt bông adrenalin 0,1% chờ trong khoảng 10 phút, nếu máu ngưng chảy có thể tiếp tục phẫu thuật.

2. Tai biến sau mổ

- Tụt ống thông khí: nếu vẫn còn dịch thì cần đặt lại.
- Tắc ống thông khí: nội soi hút sạch chất bít tắc.
- Viêm tai mũ: do khâu vô khuẩn lúc đặt ống không đảm bảo hoặc do viêm mũi họng cấp hoặc do dị ứng ống thông khí. Đối với trường hợp này phải điều trị bằng cách làm thuốc tai và rửa thuốc tại chỗ đồng thời điều trị nguyên nhân.

3. Tai biến muộn

- Điếc tiếp nhận: hiếm gặp, hiện nay chưa giải thích được nguyên nhân.
- Cholesteatoma sau mổ do lớp biểu bì màng nhĩ cuộn vào: xử trí bằng cách rút ống, mở hòm nhĩ lấy sạch bệnh tích và vá nhĩ.

MỜ SÀO BÀO

I. ĐẠI CƯƠNG

- Là phẫu thuật cấp cứu ở trẻ em tuổi nữ nhi, cần làm nhanh chóng.
- Ngày nay, kỹ thuật này thường không chỉ giới hạn ở mở sào bào mà để giải quyết triệt để, người ta mở rộng thành kỹ thuật mở xương chũm, kết hợp đặt ống thông khí màng nhĩ trong trường hợp viêm xương chũm cấp.
- Bộc lộ toàn bộ hốc chũm, bộc lộ cấu trúc bên trong và vùng giữa xương thái dương, để lại nguyên vẹn thành sau ống tai xương.

II. CHỈ ĐỊNH

Biến chứng của viêm tai giữa cấp, bao gồm viêm xương chũm cấp và áp xe ngoài màng xương.

III. CHỐNG CHỈ ĐỊNH

Không có.

IV. CHUẨN BỊ

1. Người thực hiện

Bác sĩ chuyên khoa cấp I Tai Mũi Họng có kinh nghiệm phẫu thuật tai.

2. Phương tiện

- Khoan mổ tai, đèn phẫu thuật có khuếch đại, dụng cụ phẫu thuật tai, thìa nạo xương, hệ thống hút tưới nước.

- Bàn phẫu thuật có đệm và đai buộc.

3. Người bệnh

- Được giải thích rõ những tai biến có thể xảy ra trong khi và sau phẫu thuật.

- Được cắt tóc cao về phía sau trên vành tai cách đường chân tóc 2 cm.

- Hồ sơ bệnh án làm đầy đủ mô tả tình trạng chung và các bệnh khác vùng tai mũi họng.

- Các xét nghiệm cần thiết: công thức máu, máu chảy, máu đông, đường máu, urê máu, đường niệu, protein niệu, phim phổi, phim Schuller, CT scan xương đá.

V. CÁC BƯỚC TIẾN HÀNH

1. Vô cảm

Gây mê toàn thân.

2. Kỹ thuật

- Rạch da sau tai cách rãnh sau tai 0,5 cm từ ngang tầm đường thái dương mỏng tiếp đến mồm chũm, ở trẻ em đường rạch này nên lùi ra phía sau tránh chạm thương dây thần kinh mặt đôi khi thoát ra khỏi xương chũm khá nông ở mặt bên.

- Bộc lộ mặt ngoài xương chũm, làm rõ các mốc giải phẫu: rễ Zygoma, đường thái dương mỏng tiếp, gai Henle, vùng sàng, mồm chũm.

- Dùng khoan xương hoặc thìa nạo xương nhỏ mở vào sào bào từ mặt bên xương chũm qua vùng sàng. Phía trên lên đến đường thái dương là trần xương chũm. Phía giữa qua vách ngăn Korner vào sào bào. Ra sau là máng xương tĩnh mạch bên. Nằm giữa bờ tĩnh mạch bên và đáy sào bào là vành bán khuyên sau. Phía trước sào bào mở và sào đạo, ở tư thế giữa sẽ nhìn thấy gờ trắng đó là gờ vành bán khuyên ngoài. Phía trước trên bộc lộ đến rễ Zygoma và mở xuống dưới bộc lộ toàn bộ thành sau ống tai xương, làm mỏng thành ống tai xương. Phía trước dưới mở đến nhóm tế bào khí phủ ngoài đoạn chũm của dây thần kinh mặt. Phía dưới xuống đến mồm chũm ngang tầm cầu cơ nhị thân.

VI. THEO DÕI VÀ XỬ TRÍ TAI BIẾN

1. Trong phẫu thuật

- Chú ý vị trí bất thường của dây thần kinh mặt, sào bào và tĩnh mạch bên.

- Cần thận khi sử dụng các dụng cụ sắc nhọn, tránh gây tổn thương dây mặt, vành bán khuyên sau, vành bán khuyên bên.

- Tránh gây tổn thương màng não gây chảy nước não tủy.

2. Sau phẫu thuật

- Theo dõi triệu chứng nhiễm khuẩn và các dấu hiệu màng não.

- Nếu chảy máu tĩnh mạch bên: tạm dừng phẫu thuật để cầm máu tại chỗ.

- Liệt mặt do chạm, do chèn ép phù nề: cho corticoid và kháng sinh.

PHẪU THUẬT XƯƠNG CHŨM ĐƠN THUẦN

I. ĐẠI CƯƠNG

Là phẫu thuật bộc lộ toàn bộ hốc chũm, bộc lộ cấu trúc bên trong và vùng giữa xương thái dương, để lại nguyên vẹn thành sau ống tai xương.

II. CHỈ ĐỊNH

- Biểu chứng của viêm tai giữa cấp, bao gồm viêm xương chũm và áp xe ngoài màng xương.

- Cholesteatoma.

- Viêm tai giữa mạn.

- Chảy dịch não tủy qua tai giữa.

- Chấn thương dây thần kinh mặt.
- Khối u xương thái dương.

III. CHỐNG CHỈ ĐỊNH

Không có chống chỉ định tuyệt đối.

IV. CHUẨN BỊ

1. Người thực hiện

Bác sĩ chuyên khoa cấp I Tai Mũi Họng trở lên, có kinh nghiệm phẫu thuật tai.

2. Phương tiện

Đèn phẫu thuật có khuếch đại, dụng cụ phẫu thuật tai, khoan điện và hệ thống hút - tưới nước. Bàn phẫu thuật có đệm và đai buộc.

3. Người bệnh

- Được giải thích rõ những tai biến có thể xảy ra trong khi phẫu thuật và sau phẫu thuật.
- Được làm thuốc tai, và cắt tóc cao về phía sau trên của vành tai cách đường chân tóc 2 cm.

4. Hồ sơ bệnh án

- Làm đầy đủ mô tả tình trạng chung và các bệnh khác vùng tai, mũi, họng.
- Các xét nghiệm cần thiết: công thức máu, máu chảy máu đông, đường máu, urê máu, đường niệu, protein niệu; phim phổi, Schuller, phim cắt lớp xương chũm nếu có thể và đo thính lực.

V. CÁC BƯỚC TIẾN HÀNH

1. Vô cảm

Gây mê toàn thân, có thể gây tê thêm tại ống tai bằng lidocain 1%.

2. Kỹ thuật

- Rạch da sau tai cách rãnh sau tai 0,5 cm từ ngang tầm đường thái dương mồm tiếp đến chòm chũm. Trẻ em dưới 3 tuổi xương chũm nhỏ do đó đường rạch sau tai nên lùi ra phía sau tránh chạm thương dây thần kinh mặt đôi khi thoát ra khỏi xương chũm khá nông ở mặt bên.
- Bộc lộ mặt ngoài xương chũm, làm rõ các mốc giải phẫu: rễ Zygoma, đường thái dương mồm tiếp, gai Henle, vùng sàng, mồm chũm.
- Khoan xương từ mặt bên xương chũm đến giữa xương chũm bằng khoan phá cỡ lớn. Phía trên lên đến đường thái dương là trần xương chũm. Phía giữa qua vách ngăn Korner vào sào bào. Ra sau là máng xương tĩnh mạch bên. Nằm giữa bờ tĩnh mạch bên và đáy sào bào là vành bán khuyên sau. Phía trước sào bào mở vào sào đạo, ở tường giữa sẽ nhìn thấy gờ trắng đó là gờ vành bán khuyên ngoài. Phía trước trên bộc lộ đến rễ Zygoma và mở xuống dưới bộc lộ thành sau ống tai xương, làm mỏng thành ống tai xương. Phía trước dưới mở đến nhóm tế bào khí phủ ngoài đoạn chũm của dây thần kinh mặt. Phía dưới xuống đến mồm chũm ngang tầm cầu cơ nhị thân.

VI. THEO DÕI VÀ XỬ TRÍ TAI BIẾN

1. Theo dõi

- Chú ý vị trí bất thường của dây thần kinh mặt, sào bào và tĩnh mạch bên.
- Cần thận khi sử dụng các dụng cụ sắc nhọn, tránh gây chấn thương dây mặt, vành bán khuyên sau, vành bán khuyên bên.
- Tránh gây tổn thương màng não gây chảy nước não tủy.
- Tránh nhiễm khuẩn hốc mỗ, viêm mê nhĩ.
- Đau vết mổ: có thể do viêm dính màng nhện sau phẫu thuật.
- Đo thính lực sau phẫu thuật 2 tháng.

2. Xử trí

- Chảy máu tĩnh mạch bên: phải tạm dừng phẫu thuật để cầm máu tại chỗ.
- Liệt mặt: nếu do chạm, do nhiệt của khoan, do chèn ép phù nề cần cho corticoid và kháng sinh. Nếu không có khả năng tự hồi phục phải phẫu thuật bóc lột dây mặt kịp thời.

VÁ NHĨ ĐƠN THUẦN

I. ĐẠI CƯƠNG

- Vá nhĩ là phẫu thuật chỉnh hình màng nhĩ, dùng vật liệu tự thân như sụn, cân cơ thái dương hoặc màng tai đồng chủng ghép lên vị trí màng nhĩ bị thủng.
- Vá nhĩ đơn thuần chỉ thực hiện khi chuỗi xương con không bị tổn thương.

II. CHỈ ĐỊNH

Vá nhĩ đơn thuần được chỉ định trong những điều kiện sau:

- Lỗ thủng màng nhĩ trung tâm, khô, nhỏ, đường kính thường dưới 4 mm, hiện tượng viêm đã ổn định, tai không chảy nước trên 3 tháng.
- Vòi nhĩ thông thoáng.
- Người bệnh có điếc dẫn truyền nhẹ ($ABG < 30$ dB).

(ABG: Air Bone Gap, khoảng cách giữa đường khí và đường xương)

III. CHỐNG CHỈ ĐỊNH

- Trạng thái vòi nhĩ không tốt ở tai đối diện: viêm dính, không nghe được hoặc nghe rất kém.
- Lỗ thủng xâm lấn vào xương búa hoặc thủng đến rãnh nhĩ.
- Chảy tai kéo dài.
- Nghi ngờ có cholesteatoma xâm lấn vào trung nhĩ.
- Nghi ngờ có tổn thương chuỗi xương con.
- Có dấu hiệu lâm sàng và Xquang nghi ngờ có viêm nhiễm ở xương chũm và thượng nhĩ.

IV. CHUẨN BỊ

1. Người thực hiện

Bác sĩ chuyên khoa cấp I Tai Mũi Họng có kinh nghiệm phẫu thuật tai.

2. Phương tiện

Kính hiển vi phẫu thuật hoặc đèn phẫu thuật có khuếch đại, dụng cụ vi phẫu thuật tai.

3. Người bệnh

Làm thuốc tai sạch và cắt tóc cao trên và sau vành tai, cách đường chân tóc 2 cm.

4. Hồ sơ bệnh án

Theo quy định chung. Chụp phim phổi, xương chũm. Xét nghiệm: công thức máu, máu chảy, máu đông, đường máu, urê máu; đường niệu, protein niệu và đo thính lực.

V. CÁC BƯỚC TIẾN HÀNH

1. Kỹ thuật đi trong ống tai

Áp dụng với những người bệnh có ống tai rộng rãi, lỗ thủng không quá rộng.

- Gây tê da ống tai: tiêm thấm thuốc tê và thuốc co mạch.
- Gỡ viền xơ lỗ thủng bằng que nhọn.
- Rạch da ống tai: tùy vị trí lỗ thủng, có thể rạch da ống tai ở thành sau, thành trước ống tai, cách khung nhĩ 5 mm.

- Bóc tách da ống tai, phần màng nhĩ còn lại khỏi khung nhĩ.
- Đặt gelaspon (gelfoam) khô làm giá đỡ trong hòm nhĩ.
- Dùng mảnh cân cơ thái dương luồn dưới vạt da, trên giá đỡ bằng gelaspon.
- Đặt lại vạt da, chèn gelaspon và merocel.

2. Kỹ thuật rạch da sau tai

- Rạch da sau tai cách rãnh sau tai 2 mm.
- Rạch cốt mạc, tách màng xương khỏi mặt xương chũm.
- Rạch ngang da ống tai từ 6 - 12 giờ bộc lộ toàn bộ ống tai.
- Gỡ viền xơ quanh lỗ thủng.
- Bóc tách da ống tai và màng nhĩ còn lại theo kiểu 1 lớp hoặc 2 lớp.
- Dùng mảnh vá bằng cân cơ thái dương luồn dưới vạt da ống tai, phía trước ra sát khung nhĩ.
- Kiểm tra mảnh vá không được rời khỏi cán búa.
- Đặt lại vạt da ống tai.
- Kiểm tra mép màng nhĩ cũ không bị cuộn.
- Chèn gelaspon, merocel.
- Đóng da theo các lớp giải phẫu.

VI. THEO DÕI VÀ XỬ TRÍ TAI BIẾN

- Mép màng nhĩ cũ bị cuộn sẽ tạo cholesteatoma.
- Mảnh vá không tiếp xúc cán búa.
- Chảy máu ở mép da ống tai bị rạch.

VÁ NHĨ BẰNG NỘI SOI

I. ĐẠI CƯƠNG

Vá nhĩ là phẫu thuật tái tạo lại màng nhĩ thủng. Lý do chính tiến hành phẫu thuật này là để tránh các nhiễm khuẩn tái diễn. Thông thường, vá nhĩ được tiến hành dưới kính hiển vi phẫu thuật, gần đây một số tác giả sử dụng chung hệ thống nội soi mũi cho phẫu thuật tai.

II. CHỈ ĐỊNH

Lý tưởng nhất là thủng nhĩ nhỏ, khô và ống tai rộng.

III. CHỐNG CHỈ ĐỊNH

- Trạng thái vòi nhĩ không tốt ở tai đối diện: viêm dính, không nghe được hoặc nghe rất kém.
- Lỗ thủng xâm lấn vào xương búa hoặc thủng đến rãnh nhĩ.
- Chảy tai kéo dài.
- Nghi ngờ có cholesteatoma xâm lấn vào trung nhĩ.
- Nghi ngờ có tổn thương chuỗi xương con.
- Có dấu hiệu lâm sàng và Xquang nghi ngờ có viêm nhiễm ở xương chũm và thượng nhĩ.

IV. CHUẨN BỊ

1. Người thực hiện

Bác sĩ chuyên khoa Tai Mũi Họng, được đào tạo sâu về phẫu thuật nội soi.

2. Phương tiện

- Ống nội soi cứng 0 độ.
- Dao vi phẫu để rạch vạt da ống tai.
- Bóc tách, que nhọn vi phẫu.
- Kẹp phẫu tích và kéo vi phẫu.
- Ống hút vi phẫu.
- Thuốc gây tê.

3. Người bệnh

- Được giải thích rõ những tai biến có thể xảy ra trong và sau phẫu thuật.
- Được làm thuốc tai và cắt tóc cao về phía sau trên của vành tai cách đường chân tóc 2 cm.
- Làm các xét nghiệm thông thường: công thức máu, xét nghiệm đông máu, đường máu, urê máu.
 - Hỏi kỹ bệnh nội khoa khác: cao huyết áp, đái đường, lao, đặc biệt là tình trạng dị ứng thuốc.

V. CÁC BƯỚC TIẾN HÀNH

1. Tư thế người bệnh

Người bệnh nằm đầu nghiêng sang bên đối diện và đặt đầu sao cho mặt xương chũm nằm ngang để có thể thao tác dễ dàng. Sát khuẩn tai và vùng quanh tai mổ.

2. Vô cảm

Người bệnh được tiền mê và gây tê tại chỗ. Ống tai ngoài được gây tê bằng dung dịch Octocain với khoảng 1 ml thuốc, tiêm ở vị trí 3g cách khung nhĩ khoảng 5mm đồng thời sử dụng loa soi tai khi tiêm để thuốc tê có thể khuếch tán đều trong ống tai và màng nhĩ. Không nên gây tê nhiều điểm trong ống tai để gây chảy máu và rách vạt da.

3. Kỹ thuật

Trước tiên, lấy cân cơ thái dương qua đường sau tai hay đường ngang trên vành tai và làm khô. Tiếp theo, một tay giữ cố định ống nội soi 0 độ và tay kia thao tác theo các bước sau:

Bước 1: Làm tươi rìa lỗ thủng phải được tiến hành hệ thống bằng cách sử dụng que nhọn lấy viền lỗ thủng. Bước này rất quan trọng vì nó loại bỏ vùng biểu bì của rìa lỗ thủng nối với lớp niêm mạc, tức là lấy vùng ức chế sẹo để giúp cho quá trình đóng lỗ thủng được nhanh chóng.

Bước 2: Bóc tách và nâng vạt da ống tai - màng nhĩ. Sử dụng dao tròn vi phẫu rạch da ống tai theo hình vòng cung cách vòng xơ 3mm, Lý tưởng, đường rạch đi từ vị trí 12 giờ - 3 giờ - 6 giờ ở tai trái và 12 giờ - 9 giờ - 6 giờ ở tai phải, Bóc tách da từ từ ra khỏi ống tai xương, sao cho tránh chảy máu nhiều và tránh rách vạt da. Bước này kết thúc khi vạt da được bóc tách sát vòng xơ.

Bước 3: Nâng vòng xơ và rạch niêm mạc tai giữa. Toàn bộ vạt da ống tai và màng nhĩ được nâng khỏi khung nhĩ.

Bước 4: Giải phóng vạt da ống tai - màng nhĩ khỏi cán búa bằng bóc tách nhọn, đôi khi cán búa di lệch vào ụ nhô.

Bước 5: Đặt mảnh vá theo kỹ thuật trong lớp xơ. Cân cơ thái dương với kích thước thích hợp được đưa vào ống tai. Với que nhọn, mảnh ghép được trượt vào trong hòm nhĩ dưới vạt da ống tai và màng nhĩ đã được nâng trước. Mảnh ghép được đặt dưới cán búa và sử dụng gelaspon làm giá đỡ đặt trong hòm nhĩ.

Đặt lại vạt da, chèn gelaspon quanh bờ lỗ thủng và đặt bắc ống tai.

VI. THEO DÕI VÀ CHĂM SÓC SAU MỔ

- Đau sau mổ: thường đau mức độ vừa, có thể cho thuốc giảm đau trong khoảng 2 - 3 ngày. Nếu đau dữ dội, phải đề phòng tụ máu hay nhiễm trùng.
- Kháng sinh dự phòng: đường tiêm hay đường uống với thời hạn 5 ngày.

- Thay băng trong 24 giờ: quan sát tình trạng vành tai và quanh tai phát hiện tụ máu và nhiễm khuẩn sớm.

- Rút bác và cắt chỉ sau 7 ngày.

VII. TAI BIẾN VÀ XỬ TRÍ

- Tụ máu: cắt vài mũi chỉ, hút máu đọng, tiêm thuốc cầm máu và băng ép.

- Nhiễm khuẩn: nếu vết mổ sưng nề nên rửa sạch, dùng kháng sinh nhóm quinolon.

- Sẹo phì đại: theo dõi và tiêm corticoid trong sẹo (2 hay 3 lần).

MỜ SÀO BÀO THƯỢNG NHĨ - VÁ NHĨ

I. ĐẠI CƯƠNG

- Thuật ngữ Mờ sào bào thượng nhĩ - vá nhĩ được dùng trong những thập niên 1960, nay gọi kỹ thuật này là chỉnh hình tai giữa tít II.

- Là phẫu thuật bộc lộ xương chũm, các cấu trúc bên trong và vùng giữa xương thái dương, để lại nguyên vẹn thành sau ống tai xương, chỉnh hình hệ thống xương con và màng nhĩ để dẫn truyền trực tiếp áp lực sóng âm vào dịch tai trong.

- Giải quyết viêm nhiễm niêm mạc xương chũm và tai giữa, phục hồi giải phẫu để giải quyết tai khô, có thể phục hồi một phần chức năng nghe.

II. CHỈ ĐỊNH

- Giảm cách hệ thống xương con do viêm nhiễm gây hư hại xương búa, hoặc thiếu cành dài xương đe, hoặc hoại tử cành xương bàn đạp.

- Cố định đầu xương búa, xương đe hoặc cả chuỗi xương con.

- Nghe kém dẫn truyền do viêm tai giữa và xương chũm.

- Viêm tai giữa và viêm xương chũm mạn, có thể điếc ít hoặc điếc tiếp nhận.

III. CHỐNG CHỈ ĐỊNH

- Viêm xương.

- Cholesteatoma lan rộng, không kiểm soát được bệnh tích.

- Chức năng vòi nhĩ kém do viêm nhiễm vùng mũi họng.

- Không nên làm kỹ thuật ở trẻ dưới 7 tuổi để tránh viêm tai giữa tái phát.

IV. CHUẨN BỊ

1. Người thực hiện

Bác sĩ chuyên khoa cấp I Tai Mũi Họng, có kinh nghiệm phẫu thuật tai.

2. Phương tiện

Khoan tai, kính hiển vi phẫu thuật, dụng cụ vi phẫu thuật tai, hệ thống hút tưới nước.

3. Người bệnh

Được giải thích rõ những tai biến có thể xảy ra trước, trong và sau phẫu thuật. Được làm thuốc tai và cắt tóc về phía sau trên vành tai cách đường chân tóc 2cm.

4. Hồ sơ bệnh án

Làm đầy đủ mô tả tình trạng chung và các bệnh khác vùng tai, mũi, họng. Các xét nghiệm cần thiết: công thức máu, máu chảy, máu đông, đường máu, urê máu, đường niệu, protein niệu, phim phổi, phim Schuller và thính lực đồ, CT scan trong trường hợp nghi ngờ tổn thương xương con, cholesteatoma.

V. CÁC BƯỚC TIẾN HÀNH

1. Vô cảm

Gây mê toàn thân.

2. Kỹ thuật

- Có thể đi đường trước tai hoặc sau tai. Đường sau tai: rạch da sau tai cách rãnh sau tai 0,5cm từ ngang tầm đường thái dương mồm tiếp đến mồm chũm. Bộc lộ cân cơ thái dương, lấy sẵn mảnh cân cơ thái dương để vá màng nhĩ.

- Bộc lộ mặt ngoài xương chũm, làm rõ các mốc giải phẫu: rễ Zygoma, đường thái dương mồm tiếp, gai Henle, vùng sàng, mồm chũm.

- Bộc lộ thành sau ống tai ngoài: cắt rời vùng vận mạch của da ống tai ngoài từ 6 - 12 giờ, ngang tầm xương chũm, qua đường rạch này quan sát hòm nhĩ và lỗ thủng màng nhĩ ở phía trước. Bóc tách da ống tai đến rãnh nhĩ, bóc tách lớp biểu bì của màng nhĩ thủng. Dùng khoan mở rộng thành ống tai để quan sát rõ hòm nhĩ.

- Dùng khoan xương mở vào sào bào từ mặt bên xương chũm qua vùng sàng. Phía trên lên đến đường thái dương là trần xương chũm. Phía giữa qua vách ngăn Korner vào sào bào. Ra sau là máng xương tĩnh mạch bên. Nằm giữa bờ tĩnh mạch bên và đáy sào bào là vành bán khuyên sau. Phía trước sào bào mở và sào đạo, ở tường giữa sẽ nhìn thấy gờ trắng đó là gờ vành bán khuyên ngoài, phía trước trên bộc lộ đến rễ Zygoma và mở xuống dưới bộc lộ toàn bộ thành sau ống tai xương làm mỏng thành này cho đến khi nhìn rõ xương cảnh ngang xương đe và khớp đe búa.

- Mở tam giác xương ngó vào hòm nhĩ. Tam giác này có một cạnh là đoạn chũm của dây thần kinh mặt, một cạnh là nhánh dây thần kinh thừng nhĩ và đáy là trụ xương giới hạn cảnh ngang xương đe ở phía giữa.

- Kiểm tra hệ thống xương con. Nếu xương con bị cứng, cố định khớp đe đập thì cần gỡ xương dính để lay động. Nếu xương đe, cảnh xương bàn đập hoặc xương búa bị hà phải gỡ ra ngoài. Có thể dùng phần còn lại của xương đe hoặc chỏm xương búa tái tạo hệ thống dẫn truyền. Có thể dùng các loại vật liệu bằng gốm sinh học hoặc bằng plastic chế tạo sẵn để thay thế các xương con. Dùng mảnh cân cơ thái dương hoặc gelaspon cố định vị trí hệ thống truyền âm mới tạo nên.

- Đặt mảnh cân cơ thái dương qua đường ống tai ngoài. Đặt dưới mặt màng nhĩ hoặc mặt ngoài màng nhĩ thủng, vá kín màng tai. Đặt các mẫu gelaspon cố định mảnh cân cơ thái dương.

VI. THEO DÕI VÀ XỬ TRÍ TAI BIẾN

1. Trong phẫu thuật

- Chú ý vị trí bất thường của dây thần kinh mặt, sào bào và tĩnh mạch bên.

- Cần thận khi sử dụng các dụng cụ sắc nhọn, tránh gây chấn thương dây mặt, vành bán khuyên sau, vành bán khuyên bên.

2. Sau phẫu thuật

- Sau 8 ngày rút hết các bắc trong ống tai.

- Nếu chảy máu tĩnh mạch bên: tạm ngừng phẫu thuật để cầm máu tại chỗ.

- Liệt mặt do chạm, do chèn ép phù nề: cho corticoid và kháng sinh.

PHẪU THUẬT TIỆT CẢN XƯƠNG CHŨM

I. ĐẠI CƯƠNG

Là kỹ thuật nhằm tạo nên một hốc mỡ thông thương xương chũm, sào bào, thượng nhĩ, trung nhĩ, phá bỏ thành sau ống tai xương, nối với ống tai ngoài. Phẫu thuật lấy bỏ màng nhĩ, xương búa, xương đe. Ngày nay phẫu thuật này được phối hợp với việc chỉnh hình tai giữa và hốc mỡ, chỉnh hình cửa tai rộng, đảm bảo VA/S (tỷ lệ giữa thể tích hốc mỡ và diện tích cửa tai) hợp lý.

II. CHỈ ĐỊNH

Phẫu thuật xương chũm tiết căn áp dụng cho những trường hợp viêm tai có bệnh tích viêm xương nặng, có cholesteatoma, có nguy cơ biến chứng.

III. CHỐNG CHỈ ĐỊNH

Không có.

IV. CHUẨN BỊ

1. Người thực hiện

Bác sĩ chuyên khoa cấp I Tai Mũi Họng có kinh nghiệm phẫu thuật tai.

2. Phương tiện

- Có bộ dụng cụ phẫu thuật xương chũm, khoan điện, đồng điện, hệ thống máy hút và tưới nước, kính hiển vi phẫu thuật hoặc đèn phẫu thuật có khuếch đại, hệ thống điều hành áp lực máu, máy gây mê,...

- Bàn phẫu thuật có đệm và đai buộc bảo vệ.

3. Người bệnh

Cần được giải thích rõ những tai biến có thể xảy ra trong và sau khi phẫu thuật: như biến chứng liệt mặt hoặc điếc tiếp nhận sau phẫu thuật. Trước phẫu thuật một vài giờ người bệnh được cạo tóc ở phía sau và trên vành tai, cách vành tai khoảng 5 cm.

4. Hồ sơ bệnh án

- Ghi rõ diễn biến bệnh, tình trạng toàn thân và các bệnh khác trong phạm vi tai, mũi, họng.

- Làm đầy đủ các xét nghiệm cơ bản: chụp phim phổi, Schuller, chụp cắt lớp xương chũm. Công thức máu, máu đông, máu chảy, nhóm máu, đường máu, urê máu, đường niệu, urê niệu. Thính lực đồ.

V. CÁC BƯỚC TIẾN HÀNH

1. Vô cảm

- Gây mê toàn thân trước.

- Làm sạch ống tai ngoài và hòm nhĩ bằng Betadin.

- Gây tê tại chỗ: tiêm sau tai thuốc tê và co mạch (lidocain 1% và 1/100.000 epinephrin).

2. Kỹ thuật

Rạch da sau tai, cách rãnh sau tai khoảng 0,5 cm, từ đường thái dương mồm tiếp xuống đến mồm chũm.

- Bóc tách tổ chức cân cơ bộc lộ mặt ngoài xương chũm và thành sau ống tai ngoài sao cho đủ rộng để quan sát được đường thái dương, gai Henle, hốc xương lỗ rỗng ở mặt ngoài xương chũm tương ứng với sào bào, bóc tách vạt da sau ống tai ngoài và hòm nhĩ.

- Khoan vào xương chũm ngay sau gai Henle, tương đương vùng sàng bằng khoan phá cỡ lớn, đi song song với ống tai ngoài, phía trên song song với gờ thái dương, phía sau đến góc Cittelì và vỏ xương của máng tĩnh mạch bên, phía dưới xuống mồm chũm, đến đầu cơ nhị thân.

- Khoan phá bỏ thành sau ống tai xương. Hạ thấp tường của ống Fallop đến ngang mức hạ nhĩ, bộc lộ rõ ngách dây thần kinh mặt và ngách nhĩ.

- Lấy bỏ tổ chức viêm, xương đê, phần còn lại của xương búa và màng nhĩ. Bóc gỡ tổ chức viêm, giữ lại niêm mạc hòm nhĩ đến loa vòi nhĩ. Để lại xương bàn đạp.

- Dùng khoan kim cương mài sạch các nhóm tế bào viêm, hút rửa cholesteatoma và matrix quanh vành bán khuyên, ngách nhĩ, ngách mặt, ngách trên vòi và toàn bộ hòm nhĩ.

- Rửa sạch hố mổ bằng dung dịch NaCl 0,9%.

- Chỉnh hình ống tai và hốc mỡ theo kinh điển: cắt da ống tai thành hình chữ T hoặc chữ thập (+) sao cho ống tai được mở rộng, da ống tai sẽ phát triển dần phủ cả hốc mỡ. Có thể áp dụng các kỹ thuật cải biên ghép vạt gân cơ thái dương có cuống hoặc không cuống phủ lên

mặt xương của hốc mắt rồi phủ da ống tai lên trên mặt vạt cân, sao cho da ống tai được nuôi dưỡng tốt phát triển nhanh chóng phủ kín hốc mắt.

VI. THEO DÕI VÀ XỬ TRÍ TAI BIẾN

1. Trong phẫu thuật

- Khi khoan dây thần kinh mặt cần dùng mũi khoan kim cương và sử dụng nhiều nước để tránh tổn thương dây thần kinh mặt do tác dụng nhiệt của khoan.
- Chú ý quan sát vị trí vành bán khuyên để tránh gây tổn thương. Đôi khi vành bán khuyên ngoài được bộc lộ sẵn và được tổ chức viêm hoặc cholesteatoma phủ lên.
- Có thể dây thần kinh mặt đã bị bộc lộ sẵn do bệnh tích viêm xương hoặc cholesteatoma, nên động tác và sử dụng dụng cụ ở đây phải hết sức nhẹ nhàng, nên dùng máy hút bơm nước rửa để lấy hết bệnh tích ở vùng này.
- Nếu vành bán khuyên bị bộc lộ: dùng mảnh cân cơ thái dương che phủ.
- Nếu dây thần kinh mặt bị bộc lộ do tổ chức sùi viêm: dùng máy hút và hệ thống nước làm sạch, bộc lộ dây thần kinh mặt cho đến chỗ lành và dùng cân cơ thái dương che phủ lên đoạn bộc lộ nói trên.

2. Sau phẫu thuật

- Ngày đầu tiên theo dõi nhiệt độ, chảy máu, liệt mặt, chóng mặt...
- Theo dõi nhiệt độ, thay băng, rút bác trong hốc mắt ở ngày thứ 7 - 8 sau phẫu thuật, cắt chỉ ngày thứ 7 - 8.
- Liệt mặt, nếu tiên lượng không tự hồi phục: kịp thời phẫu thuật bộc lộ dây mặt để giảm áp hoặc nối nếu bị đứt.
- Tổ chức hạt mọc trong hốc mắt: đốt bằng nitrat bạc và thuốc khử khuẩn.

PHẪU THUẬT TAI XƯƠNG CHŨM TRONG VIÊM MÀNG NÃO

I. ĐẠI CƯƠNG

- Là phẫu thuật cấp cứu.
- Viêm tai xương chũm hồi viêm thường gây biến chứng nội sọ. Một trong những biến chứng thường gặp là viêm màng não. Viêm màng não do tai có thể khu trú ngay gần vị trí xương chũm viêm, cũng có thể viêm màng não lan rộng, cũng có thể do nhiễm trùng theo đường máu.
- Kỹ thuật này nhằm mục đích giải quyết bệnh tích viêm ở xương chũm và bộc lộ màng đại não hoặc màng tiểu não hoặc cả hai vị trí trên để làm sạch tổ chức viêm nhiễm ở màng não.

II. CHỈ ĐỊNH

Tiền sử viêm tai xương chũm mạn tính có đợt hồi viêm, có viêm màng não do viêm tai.

III. CHỐNG CHỈ ĐỊNH

Không có.

IV. CHUẨN BỊ

1. Người thực hiện

Bác sĩ chuyên khoa cấp I Tai Mũi Họng có kinh nghiệm phẫu thuật tai.

2. Phương tiện

- Có đầy đủ bộ dụng cụ phẫu thuật xương chũm, khoan điện. Nếu có kính hiển vi phẫu thuật hoặc đèn phẫu thuật có khuếch đại thì càng tốt.
- Kháng sinh liều cao, đường tiêm, hoặc truyền để có tác dụng nhanh và mạnh.

3. Người bệnh

- Cần được giải thích tính chất cấp cứu của kỹ thuật và những tai biến có thể xảy ra trong và sau phẫu thuật như liệt mặt, chóng mặt, nghe kém, chảy máu.
- Cắt tóc rộng sau và trên vành tai, cách vành tai khoảng 5 cm.

4. Hồ sơ bệnh án

Nêu rõ các triệu chứng cơ năng, thực thể về tai, mũi, họng và đặc biệt nêu rõ hội chứng màng não.

Cần có phim phổi, phim Schuller, CT scan xương đá.

Xét nghiệm cơ bản về máu: công thức máu, đông máu, nhóm máu, máu lắng, đường máu, urê máu, men gan, nước tiểu: đường niệu, protein niệu; nước não tủy chỉ rõ có viêm màng não.

V. CÁC BƯỚC TIẾN HÀNH

- Tiến hành phẫu thuật: phẫu thuật tiết căn xương chũm hoặc phẫu thuật tiên căn xương chũm cải biên (xem phần đã trình bày về hai kỹ thuật trên).
- Rạch thêm một đường ở phía sau để mở rộng hốc mổ, dài khoảng 3 cm, vuông góc với đường rạch sau tai, bộc lộ rộng xương chũm ra phía sau trên.
- Dùng khoan lấy bỏ toàn bộ tế bào chũm ở trần sào bào, mở phía trước đến gần mỏm tiếp, mở đến góc sau trên giữa đường thái dương và bờ tĩnh mạch bên. Dùng khoan kim cương mài mỏng vỏ xương, bộc lộ rộng màng não về phía hốc não giữa cho đến khi thấy màng não có vẻ bóng sáng mềm mại bình thường. Phần màng não bộc lộ có thể rộng từ 2cm² hoặc lớn hơn tùy thuộc vào tổn thương quan sát thấy.
- Rửa sạch hốc mổ.
- Nên để hốc mở hở nếu tổn thương viêm nhiễm quá lan rộng để có thể rửa sạch hàng ngày.
- Khi viêm nhiễm đã hết khâu đóng kín hốc mổ thì hai.

VI. THEO DÕI VÀ XỬ TRÍ TAI BIẾN

- Trong phẫu thuật tránh những dụng cụ sắc nhọn gây tổn thương tĩnh mạch bên.
- Sau phẫu thuật theo dõi sự tiến triển lâm sàng và xét nghiệm nước não tủy để có điều trị thích hợp. Nếu trong quá trình điều trị viêm não đúng, kết quả nước não tủy ngày càng tốt lên mà diễn biến lâm sàng ngày càng xấu đi thì phải nghĩ đến có một ổ áp xe não tiềm ẩn đầu đó mà chưa phát hiện được.
- Chảy máu tại chỗ nhánh động mạch màng não giữa: dùng bấc hoặc gelaspon chèn.

PHẪU THUẬT XƯƠNG CHŨM TRONG ÁP XE NÃO DO TAI

I. ĐẠI CƯƠNG

- Là phẫu thuật cấp cứu nhằm mục đích giải quyết bệnh tích viêm ở xương chũm và dẫn lưu áp xe ra ngoài.
- Viêm tai xương chũm hồi viêm thường gây biến chứng áp xe đại não và áp xe tiểu não.
- + Áp xe có thể lan từ ổ viêm tai xương chũm theo đường kề cận: ổ áp xe gần với xương chũm viêm.
- + Áp xe có thể lan theo đường máu: ổ áp xe ở xa ổ viêm, có khi ở bên đối diện tai viêm.

II. CHỈ ĐỊNH

- Do biến chứng viêm tai xương chũm.
- Áp xe đại não.
- Áp xe tiểu não.
- Áp xe ngoài màng cứng.

III. CHỐNG CHỈ ĐỊNH

Không có.

IV. CHUẨN BỊ

1. Người thực hiện

Bác sĩ chuyên khoa cấp I Tai Mũi Họng, có kinh nghiệm, có thể phối hợp bác sĩ Ngoại Thần kinh.

2. Phương tiện

- Bộ dụng cụ phẫu thuật xương chũm.
- Kháng sinh liều cao đường tiêm hoặc truyền tĩnh mạch.

3. Người bệnh

- Được giải thích, làm tốt công tác tư tưởng để biết rõ có thể cứu được tính mạng nếu phẫu thuật dẫn lưu được áp xe ra ngoài. Đồng thời cũng cần nói rõ những tai biến có thể xảy ra như phù não, viêm màng não, vỡ áp xe vào não thất và những rủi ro trong và sau phẫu thuật.
- Cắt tóc rộng, tốt nhất là cạo trọc đầu.

4. Hồ sơ bệnh án

Cần có các xét nghiệm cơ bản công thức máu, máu chảy, máu đông, đường máu, urê máu, đường niệu, protein niệu; phim phổi, phim Schuller hoặc chụp cắt lớp vi tính xương đá, xương chũm để đánh giá tổn thương xương và các bệnh tích khác; chụp cắt lớp hộp sọ để định vị, đánh giá kích thước và hình dạng, số lượng ổ áp xe.

V. CÁC BƯỚC TIẾN HÀNH

- Tiến hành phẫu thuật xương chũm tiết căn (xem phần phẫu thuật xương chũm tiết căn).
- Rạch thêm một đường ra sau vuông góc với đường rạch sau tai, bộc lộ rộng hốc mỡ xương chũm lên trên nếu nghi ngờ áp xe não.

1. Áp xe đại não

Có 2 đường mở: đường qua hốc mỡ xương chũm và đường qua vỏ xương sọ sau trên xương chũm.

- **Đường mở qua hốc mỡ xương chũm:** dùng khoan mở qua đường thái dương, mở trần sào bào vào hốc não giữa, quan sát bề mặt của màng não và nhận xét về áp lực bên trong hộp sọ qua phần não được bộc lộ. Bộc lộ rộng, đường kính có thể đến 2 - 4 cm.

+ Quan sát tình trạng màng não bằng cảm giác của tay phẫu thuật viên phán đoán áp lực bên trong của não.

+ Dùng thuốc sát khuẩn màng não ở vị trí cần chọc dò. Dùng kim tiêm dài cỡ lớn chọc dò áp xe theo hướng nghi ngờ, khi gặp ổ áp xe cần hút mũ và mở rộng màng não tại điểm chọc kim đặt một ống dẫn lưu rơi nhẹ vào đáy ổ áp xe, ống dẫn lưu đủ dài sao cho không gây va chạm nhưng tránh để ống dẫn lưu rơi vào trong sâu của tổ chức não.

+ Dùng ống nhỏ hút hết mũ. Cố định ống dẫn lưu bằng một sợi chỉ mảnh với da mặt ngoài xương thái dương.

- **Đường mở qua vỏ xương sọ sau trên xương chũm:** nên dùng đường này để tránh làm nhiễm bẩn lan vào não từ ổ áp xe.

+ Dựa trên hình ảnh chỉ dẫn của phim cắt lớp mở đường vào ổ áp xe. Nếu gần đường phẫu thuật xương chũm có thể tiến hành mở dẫn lưu áp xe ở cơ sở Tai, mũi, họng. Mở vỏ xương bằng khoan điện ở phía sau xương chũm một cửa sổ rộng, đường kính khoảng 2 - 3 cm.

+ Nhận định sơ bộ tình trạng màng não và áp lực bên trong sọ não.

+ Sát khuẩn màng não ở vị trí định chọc dò áp xe.

+ Dùng kim tiêm dài cỡ lớn lấp vào bơm tiêm chọc dò vào trong sâu tổ chức não theo hướng nghi ngờ trên phim cắt lớp sọ não. Kim tiêm vừa đi từ từ vào trong, đồng thời kéo nhẹ nòng kim tiêm ra ngoài để hút, tạo nên áp suất âm trong bơm tiêm để chờ áp lực dương của ổ áp

xe tự đẩy mũ của ổ áp xe vào bơm tiêm.

+ Dẫn lưu mũ giống như trường hợp mở áp xe qua hốc mỏ chũm.

- Khâu bớt một phần đường rạch da để bộc lộ hốc mỏ dẫn lưu áp xe ra ngoài.

2. Áp xe tiểu não

Bộc lộ rộng màng tiểu não ở trước tĩnh mạch bên và sau tĩnh mạch bên. Các bước còn lại thực hiện tương tự như với áp xe đại não.

3. Áp xe ngoài màng cứng

Tùy vị trí ổ áp xe ngoài màng cứng ở vùng đại não hoặc tiểu não quanh tĩnh mạch bên mà phẫu thuật viên mở cửa sổ xương khoảng 2 x 4cm để lách dẫn lưu ổ mũ giữa màng cứng và xương hộp sọ để dẫn lưu mũ. Khi lách dẫn lưu mũ phải tôn trọng hàng rào khu trú ổ áp xe, dùng bay lách tới gần màng não cứng dính với hộp sọ và không phá vỡ hàng rào này.

4. Chú ý

- Trong phẫu thuật: cần mở rộng hốc xương chũm tiết căn, tránh gây thương tổn dây thần kinh mặt ở đoạn chũm, vành bán khuyên bên và vành bán khuyên sau. Tránh mở vùng trần sào bào làm mất giá đỡ, màng não rơi xuống thành túi vào hốc mỏ chũm. Tránh gây tổn thương tĩnh mạch bên khi bộc lộ màng tiểu não.

- Sau phẫu thuật: đảm bảo thay băng dẫn lưu mũ trong điều kiện vô khuẩn tốt.

VI. THEO DÕI VÀ XỬ TRÍ TAI BIẾN

Nếu có dấu hiệu rối loạn mạch nhịp thở phải nhanh chóng mở thật rộng vỏ xương để giảm áp lực trong não và dùng kim tiêm dài nối với bơm tiêm theo hướng não thất hút bớt nước não thất làm giảm áp lực nội sọ.

- Áp xe có thể vỡ vào não thất: kháng sinh liều cao tiêm và truyền, cho thuốc chống phù não.

- Nguyên tắc điều trị sau mổ: kháng sinh liều cao và phối hợp, cho thuốc chống phù não, bồi phụ nước và điện giải, chế độ dinh dưỡng đảm bảo.

PHẪU THUẬT KHOÉT MÊ NHĨ

I. ĐỊNH NGHĨA

Là phẫu thuật khoét phần mê nhĩ của tai trong bằng cách mở tiền đình và phá hủy mô thần kinh (neuroepithelium).

II. CHỈ ĐỊNH

- Viêm mê nhĩ mũ.

- Cholesteatoma lan rộng vào mê nhĩ.

- Tổn thương ác tính lan vào mê nhĩ.

- Chóng mặt do rối loạn chức năng tiền đình một bên, khi ngưỡng nghe trên 75 dB, khả năng hiểu lời dưới 20%.

- Là bước đầu cho đường vào trong phẫu thuật ống tai trong.

III. CHỐNG CHỈ ĐỊNH

- Chóng mặt do viêm mê nhĩ thanh dịch.

- Chóng mặt mà ngưỡng nghe dưới 75 dB.

- Chóng mặt kéo dài nhưng ở người bệnh trẻ tuổi.

- Người bệnh không chấp nhận khoét mê nhĩ.

IV. CHUẨN BỊ

1. Người thực hiện

Bác sĩ chuyên khoa cấp II Tai Mũi Họng có kinh nghiệm về phẫu thuật tai.

2. Phương tiện

- Dụng cụ phẫu thuật xương bàn đạp.
- Khoan vi phẫu.
- Các dụng cụ vi phẫu tai.
- Kính hiển vi phẫu thuật.

3. Người bệnh

- Người bệnh được gây mê toàn thân,
- Cạo tóc sạch cách vành tai 4cm (trong một số trường hợp phải đi đường sau tai).
- Người bệnh nằm ngửa đầu quay bên đối diện.

4. Hồ sơ bệnh án

Theo quy định của Bộ Y tế.

V. CÁC BƯỚC TIẾN HÀNH

- Gây mê toàn thân.
- Đường rạch da: rạch da sau tai hoặc trước tai.
- Khoét chũm rộng, mở thượng nhĩ bộc lộ đầu xương búa và thân xương đe.
- Xác định ống bán khuyên ngang và đoạn III dây VII.
- Bộc lộ ống bán khuyên trên và sau.
- Mở các ống bán khuyên bằng khoan cắt, xác định thân chung giữa ống bán khuyên trên và sau.
- Khoét hết các ống bán khuyên, mở rộng tiền đình.
- Trong trường hợp chóng mặt, phá hủy toàn bộ cấu trúc giác quan tiền đình, lấy xoan nang và cầu nang bằng que móc.
- Trong trường hợp viêm mê nhĩ mù, cần mở thêm ốc tai, lấy bỏ xương bàn đạp, khoan phần xương nằm giữa cửa sổ tròn và cửa sổ bầu dục.
- Bít lấp trường phẫu thuật bằng mỡ tự thân.
- Đặt lại da ống tai và màng nhĩ, khâu vết mổ.

VI. THEO DÕI

Chóng mặt và mất thăng bằng: điều trị bằng thuốc an thần và thuốc bình ổn tiền đình.

VII. TAI BIẾN VÀ XỬ TRÍ

1. Tai biến

- Rò dịch não tủy.
- Liệt mặt.
- Không khoét hết mê nhĩ: xử trí bằng phẫu thuật lại.

2. Xử trí

- Rò dịch não tủy: được xử trí bằng cách bít lấp tiền đình bằng mỡ và che phủ bên ngoài bằng cân cơ thái dương.
- Liệt dây VII: theo dõi và xử trí giống như trong liệt mặt do chấn thương phẫu thuật.

PHẪU THUẬT CHỈNH HÌNH LẠI HÓC MỔ TIỆT CĂN XƯƠNG CHŨM

I. ĐẠI CƯƠNG

Hốc mổ tiết căn xương chũm hoàn chỉnh là một hốc thông thương giữa hốc xương chũm và hàm nhĩ, ống tai ngoài, đảm bảo tốt sự dẫn lưu và thông khí của hốc mổ, để đảm bảo hốc mổ luôn khô sạch, thông thoáng.

II. CHỈ ĐỊNH

Phẫu thuật chỉnh hình lại hốc mổ tiết căn xương chũm được tiến hành trên những hốc mổ tiết căn xương chũm chưa hoàn chỉnh có một hoặc tất cả những đặc điểm sau:

- Tường dây VII còn cao: đây sẽ là những rào cản cho sự dẫn lưu từ hốc xương chũm ra ống tai ngoài.
- Hồ lỗ vòi nhĩ: đây là nguyên nhân chảy dịch trong những đợt người bệnh có viêm mũi họng.
- Cửa tai hẹp: sẽ làm mất sự cân bằng của tỷ lệ VA/S làm cho hốc mổ bị ứ đọng và ẩm ướt.

III. CHỐNG CHỈ ĐỊNH

- Không có chống chỉ định tuyệt đối.
- Cần nhiều cân nhắc trên những người bệnh lớn tuổi, người bệnh có nhiều bệnh nội khoa nặng có nguy cơ ảnh hưởng đến tính mạng trong khi gây tê, gây mê phẫu thuật.

IV. CHUẨN BỊ

1. Người thực hiện

Bác sĩ chuyên khoa cấp I Tai Mũi Họng có kinh nghiệm về phẫu thuật tai.

2. Phương tiện

- Kính hiển vi phẫu thuật tai.
- Bộ dụng cụ phẫu thuật tai thông thường.
- Bộ dụng cụ vi phẫu tai.
- Ống hút tai các cỡ.
- Bộ khoan vi phẫu:
- + Máy khoan.
- + Mũi khoan: gồm mũi cắt và mũi kim cương.
- Thuốc tê: Medicain 2%.
- Adrenalin 1/10000: 1 ống.
- Vật liệu tiêu hao: merocel tai, bông gạc, củ ấu, băng tai, kim chỉ khâu.

3. Người bệnh

- Người bệnh được gội đầu sạch sẽ.
- Cắt tóc cao về phía sau trên của vành tai cách đường chân tóc 2 cm.
- Nhịn ăn, nhịn uống trước phẫu thuật.
- Được giải thích rõ ràng về bệnh và cách thức phẫu thuật.

4. Hồ sơ bệnh án

- Chuẩn bị đầy đủ hồ sơ theo quy định.
- Làm các xét nghiệm cơ bản: công thức máu, đông máu cơ bản, chức năng gan, thận, điện tâm đồ.
- Đo thính lực đồ.
- Chụp CT xương thái dương.

V. CÁC BƯỚC TIẾN HÀNH

1. Kiểm tra hồ sơ

Hồ sơ đầy đủ gồm:

- Xét nghiệm cơ bản.
- Thính lực đồ.
- CT Scan xương thái dương.

2. Kiểm tra người bệnh

- Kiểm tra người bệnh đã được cắt tóc đúng quy cách hay chưa.
- Nhịn ăn, nhịn uống trước khi phẫu thuật.
- Tình trạng tâm thần ổn định.

3. Thực hiện kỹ thuật

3.1. Gây tê

Gây tê dưới da quanh tai bằng Medicain 2% (từ 5 - 10 ống).

3.2. Rạch da, tổ chức dưới da

- Rạch da sau tai nếu tiến hành chỉnh hình kiểu Portman, kiểu chữ thập (+).
- Rạch da trước tai nếu tiến hành chỉnh hình cửa tai theo kiểu trâu lá đa.
- Rạch cốt mạc rộng bộc lộ hốc mỡ cũ rộng rãi.
- Đặt banh tự hãm bộc lộ toàn bộ hốc mỡ.

3.3. Hoàn chỉnh hốc mỡ cũ

- Nếu tường dây VII còn cao, dùng khoan kim cương hạ thấp tường dây VII sao cho đáy của hốc mỡ phải cao hơn ống tai ngoài.
- Dùng khoan kim cương làm nhẵn toàn bộ đáy của hốc mỡ.

3.4. Bít lấp lỗ vòi hoặc tạo hình hòm nhĩ nhỏ

- Nếu lỗ vòi hở, không còn khả năng tái tạo hệ thống truyền âm, hoặc ở những người bệnh cao tuổi, dùng tổ chức cân cơ bít lấp lỗ vòi.
- Nếu người bệnh còn trẻ, thính lực đồ và tổ chức xương con cho phép tái tạo lại hệ thống truyền âm. Dùng cân cơ thái dương hoặc màng sụn tạo hình lại hòm nhĩ nhỏ sau khi đã tái tạo lại hệ thống xương con.

3.5. Chỉnh hình lại cửa tai

- Chỉnh hình 3 vạt theo kiểu Portman.
- Chỉnh hình chữ thập + (của TS. Lương Hồng Châu).
- Chỉnh hình kiểu trâu lá đa (của PGS. Nguyễn Tấn Phong).
- Phải đảm bảo tỷ lệ VA/S hợp lý.

3.6. Đóng da

- Đóng theo các lớp giải phẫu.
- Băng ép.

VI. THEO DÕI VÀ CHĂM SÓC SAU PHẪU THUẬT

- Băng ép liên tục trong 3 ngày.
- Thay băng ngoài 2 ngày /lần.
- Thay bác trong tai 1 tuần sau phẫu thuật.
- Theo dõi các tai biến có thể xảy ra.

VII. TAI BIẾN VÀ XỬ TRÍ

1. Các tai biến có thể xảy ra

- Liệt mặt.
- Chóng mặt.
- Viêm màng não + Áp xe não.
- Viêm sụn vành tai.

2. Xử trí tai biến

2.1. Liệt mặt ngoại biên

Đây là tai biến thường gặp. Nguyên nhân có thể do dây VII bị chèn ép do nhét bác chặt; Cũng có thể trong khi phẫu thuật, các dụng cụ gây tổn thương tới dây VII.

- Nếu nghi ngờ nguyên nhân liệt mặt do chèn ép thì nên rút bác cho người bệnh.
- Nếu nghi ngờ dây VII bị tổn thương trong khi phẫu thuật, cần mở lại hốc mổ kiểm tra dây VII và xử trí tùy theo tổn thương.

2.2. Chóng mặt

Hốc mổ tiết căn xương chũm thường là hốc mổ sau rất gần với hệ thống ống bán khuyên. Do đó, người bệnh dễ bị chóng mặt do hiện tượng kích thích tiền đình. Vì vậy, trong 24 - 48 giờ đầu sau mổ cần cho người bệnh nằm nghỉ ngơi yên tĩnh, dùng thuốc chống nôn, chống chóng mặt, an thần.

2.3. Viêm màng não + Áp xe não

- Trong trường hợp hở màng não, cần phải theo dõi chặt chẽ toàn trạng người bệnh sau khi phẫu thuật, dùng kháng sinh ngấm qua màng não.
- Trong trường hợp áp xe não, phải phẫu thuật dẫn lưu ổ áp xe.

2.4. Viêm sụn vành tai

- Trong thì chỉnh hình cửa tai, phẫu thuật viên phải lấy bớt sụn vành tai, do đó nếu sụn bị hở rất dễ bị viêm sụn vành tai. Để tránh biến chứng này cần khâu phủ kín sụn vành tai.
- Nếu vành tai đã bị viêm tấy, cần phải nạo vét sụn chết. Băng ép.

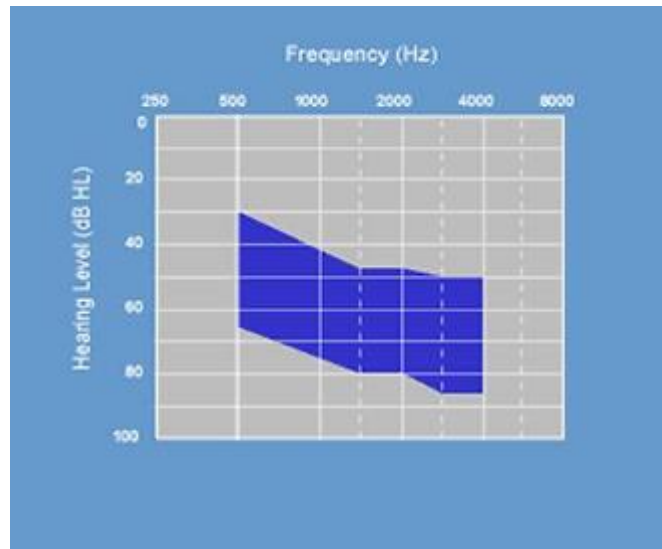
PHẪU THUẬT ĐẶT ĐIỆN CỰC TAI GIỮA

I. ĐẠI CƯƠNG

Điện cực tai giữa là một dạng máy trợ thính thu nhỏ được cấy vào trong tai giữa giúp cho người bệnh điếc từ trung bình tới điếc nặng có thể nghe được.

II. CHỈ ĐỊNH

- Điếc từ trung bình tới điếc nặng (theo hình thính lực đồ bên dưới)
- Tình trạng điếc phải ổn định không tiến triển.
- Ngưỡng nhận biết lời phải > 50% ở ngưỡng 65 dB.
- Mang máy trợ thính không thuận lợi (viêm ống tai ngoài mạn tính, đã khoét rỗng đá chũm, phi công, người thường xuyên mang tai nghe).



III. CHỐNG CHỈ ĐỊNH

Các bệnh lý nội khoa nặng chống chỉ định phẫu thuật như suy thận, bệnh lý về máu

VI. CHUẨN BỊ

1. Người thực hiện

Các bác sĩ chuyên khoa Tai Mũi Họng đã được đào tạo chuyên về phẫu thuật tai.

2. Phương tiện

- Thiết bị điện cực tai giữa (Vibrant Soundbridge) gồm 3 phần: bộ xử lý âm thanh gắn bên ngoài, bộ phận tiếp âm cấy bên trong ở dưới da sau tai, bộ phận gắn trực tiếp vào ngành xuống xương đe FMT (Floating Mass Transducer).

- Khoan tai.
- Kính hiển vi phẫu thuật.
- Máy NIMS định vị thần kinh VII.

3. Người bệnh

- Được làm các test thính học cơ bản bao gồm: thính lực đồ, nhĩ lượng đồ, ngưỡng nhận biết lời, ABR...
- Người bệnh phải được mang máy trợ thính ít nhất 3 tháng trước đó.
- Tai được chọn phẫu thuật phải nghe bằng hoặc kém hơn tai còn lại và không bị nhiễm trùng.
- Chụp CT scan và MRI.
- Làm đầy đủ xét nghiệm để gây mê toàn thân.
- Bác sĩ gây mê hồi sức khám trước mổ.
- Phẫu thuật viên giải thích về cách thức phẫu thuật, tai biến có thể xảy ra.

4. Hồ sơ bệnh án

Hoàn thiện hồ sơ bệnh án theo như quy định chung.

V. CÁC BƯỚC TIẾN HÀNH

1. Kiểm tra hồ sơ

2. Kiểm tra người bệnh

3. Gây mê toàn thân

4. Tư thế

Người bệnh nằm giống tư thế phẫu thuật mổ tai xương chũm.

5. Kỹ thuật

5.1. Trường hợp tai chưa phẫu thuật

- Rạch da sau tai, đường rạch da tối thiểu 4cm, mở vào sào bào giống phẫu thuật xương chũm.
- Xác định ngành ngang xương đe.
- Mở vào hòm nhĩ qua ngách mặt.
- Xác định các mốc giải phẫu: ngành xuống xương đe, khớp đe-đạp, xương bàn đạp, gân cơ bàn đạp, cửa sổ tròn.
- Khoan xương chũm phía sau tạo nơi cố định bộ phận tiếp âm bên trong.
- Đặt thiết bị Vibrant Soundbridge, kẹp và cố định FMT vào ngành xuống xương đe (với xi măng sinh học).
- Cố định bộ phận tiếp âm.
- May da 03 lớp.
- Lắp đặt bộ xử lý âm thanh gắn bên ngoài, thực hiện sau 8 tuần.

5.2. Trường hợp tai đã phẫu thuật khoét rỗng đá chũm trước đó

- Rạch da sau tai, đường rạch da tối thiểu 4cm.
- Mở lại hốc mổ cũ, lấy sạch bệnh tích. Xác định cửa sổ tròn (nếu đã mất hết xương con).
- Đặt thiết bị Vibrant Soundbridge áp sát vào phần màng cửa sổ tròn.
- Cố định bộ phận tiếp âm.
- May da 03 lớp.
- Lắp đặt bộ xử lý âm thanh gắn bên ngoài, thực hiện sau 8 tuần.

VI. THEO DÕI VÀ CHĂM SÓC SAU MỔ

- Người bệnh nằm đầu cao (Fowler) trong phòng yên tĩnh.
- Thay băng, chăm sóc vết mổ mỗi ngày.
- Cắt chỉ vết mổ ngày thứ 7 sau mổ.
- Xuất viện vào ngày thứ 8, ngày thứ 10 sau mổ.
- Lắp đặt bộ xử lý âm thanh gắn bên ngoài, thực hiện sau 8 tuần.

VII. TAI BIẾN VÀ XỬ TRÍ

- Liệt VII ngoại biên: thường xuất hiện 10 ngày đầu, hồi phục với điều trị corticoid liều cao.
- Nhiễm trùng vết mổ, viêm mê đạo, viêm màng não: kháng sinh, kháng viêm tích cực.
- Rò dịch não tủy: phẫu thuật đóng lỗ rò.

TẠO HÌNH HẸP ỚNG TAI KHÔNG HOÀN TOÀN

I. ĐẠI CƯƠNG

Là phẫu thuật phục hồi lại ống tai ngoài, cả phần mềm và phần xương đến tận màng nhĩ.

II. CHỈ ĐỊNH

- Chít hẹp ống tai bẩm sinh không hoàn toàn.
- Chít hẹp ống tai sau chấn thương.

III. CHỐNG CHỈ ĐỊNH

- Chít hẹp ống tai hoàn toàn bẩm sinh cả phần mềm và phần xương hai bên tai.
- Chít hẹp ống tai phần xương kết hợp với thiếu sản xương chũm trên phim chụp cắt lớp vi tính.
- Chít hẹp ống tai hoàn toàn kết hợp với thiếu sản vành tai.

IV. CHUẨN BỊ

1. Người thực hiện

Bác sĩ chuyên khoa Tai đã được đào tạo về kỹ thuật này.

2. Phương tiện

Bộ dụng cụ phẫu tích, dụng cụ vi phẫu, kính hiển vi phẫu thuật.

3. Người bệnh

Được chuẩn bị như trong phẫu thuật xương chũm.

4. Hồ sơ bệnh án

Theo quy định chung.

V. CÁC BƯỚC TIẾN HÀNH

1. Vô cảm

Gây mê toàn thân.

2. Kỹ thuật

Giống như trong phẫu thuật tạo hình ống tai kiểu trâu lá đa. Bao gồm các bước sau:

Thì 1: Rạch phần mềm

- Rạch da dọc theo thành trước trên ống tai từ trong ra ngoài đi qua rãnh trên bình.
- Bóc tách tổ chức dưới da 2 bên đường rạch từ ngoài vào trong để tạo ra 2 vạt ghép.
- Bộc lộ toàn bộ ống tai xương bị hẹp.

Thì 2: Khoan xương

- Dùng khoan cắt (3 mm) mở rộng ống tai xương về phía sau và đi sâu đến gần màng nhĩ.
- Lấy tổ chức hoại tử, cholesteatoma hình thành bên trong chỗ hẹp.
- Rửa sạch ống tai và ghép da vào hốc mổ, có thể sử dụng thêm các mảnh da ghép tự do lấy ở rãnh sau tai để ghép vào ống tai xương sau khi đã lạng mỏng.

Thì 3: Mở rộng ống tai

- Mở rộng ống tai về phía trước bằng cách: lấy bớt tổ chức sụn ở mép trước của đường rạch, khâu 2 mép trước của đường rạch trước để biến đường rạch thành hình chữ T bằng chỉ 4.0.

- Mở rộng ống tai về phía sau:

+ Lấy bớt tổ chức sụn ở mép sau của đường rạch da ống tai.

+ Dùng chỉ 2.0 luồn từ rãnh sau tai ra trước xuyên qua mép sau của đường rạch ra ở 2 điểm đối diện nhau (chỗ gấp khúc của đường rạch). Sợi chỉ lại luồn ngược về phía sau đến sát mũi chỉ ở rãnh sau tai.

+ Buộc thắt nút chỉ sao cho mép ra của đường rạch sau được kéo về phía sau để mở rộng cửa tai và che kín phần sụn ở bên dưới (kỹ thuật trâu lá đa).

Thì 4: Chèn bắc hốc mổ

- Lấy các mảnh gelaspon có tẩm huyết thanh đặt cố định các mảnh da ghép trong ống tai.
- Chèn gelaspon khô phía ngoài.
- Đặt cuộn bắc tròn có tẩm Betadin cố định kích thước ống tai.

VI. THEO DÕI VÀ ĐIỀU TRỊ SAU PHẪU THUẬT

- Kháng sinh toàn thân chống nhiễm khuẩn.
- Giảm đau, chống phù nề.
- Nhỏ Betadin hàng ngày vào bác cửa tai để chống nhiễm trùng.
- Ngày thứ 7 tháo bác cửa tai và cắt chỉ, thay cuộn bác bằng mecrocel hàng tuần cho đến khi da ghép đã liền và phủ kín ống tai.

VII. TAI BIẾN VÀ XỬ TRÍ

- Chảy máu: thường do tổn thương nhánh của động mạch thái dương do viêm nhiễm thứ phát ở vùng cửa tai. Cần mở lại hốc mổ và buộc thắt mạch máu.
- Viêm sụn vành tai: thường do để lộ sụn trong lúc phẫu thuật chỉnh hình của tai. Mức độ nhẹ, tiêm vitamin C dưới da vành tai và rửa vết mổ bằng Betadin hàng ngày, phối hợp kháng sinh kỵ khí trong điều trị kháng sinh toàn thân. Nếu viêm sụn vẫn không rút lui, cần rạch da phía sau vành tai, nạo vét sụn viêm hoại tử, đặt dẫn lưu, băng ép.

PHẪU THUẬT TẠO HÌNH VÀNH TAI BẰNG SỤN SƯỜN

I. ĐẠI CƯƠNG

- Tạo hình vành tai bằng sụn sườn là một quy trình gồm nhiều phẫu thuật lồng ghép với nhau; được tiến hành tuần tự theo nhiều thì - mỗi thì cách nhau một khoảng thời gian 3-6 tháng.
- Kỹ thuật mổ Brent - kỹ thuật được coi là cơ bản và thông dụng nhất trong các kỹ thuật mổ tạo hình vành tai bằng sụn sườn. Kỹ thuật Brent gồm có 4 thì mổ:
 - Thì 1:* Phẫu thuật lấy mảnh sụn sườn làm vật liệu ghép, tạo hình khung sụn vành tai, đặt vùi khung sụn vành tai dưới da (tại vị trí giải phẫu tương xứng của vành tai tương lai).
 - Thì 2:* Phẫu thuật tạo hình dái tai.
 - Thì 3:* Phẫu thuật tạo hình thái cấu trúc giải phẫu không gian ba chiều của vành tai.
 - Thì 4:* Phẫu thuật tạo hình gờ bình tai, hố xoắn tai.

II. CHỈ ĐỊNH

- Thiếu sản vành tai bẩm sinh độ 2, 3.
- Tổn thương mất phải gây mất chất vành tai: vùng mất chất có kích thước lớn (> 1/2 kích thước vành tai) và mất toàn bộ da, sụn.

III. CHỐNG CHỈ ĐỊNH

- Người bệnh đang có bệnh lý hô hấp cấp, các bệnh lý nội khoa khác không đủ điều kiện gây mê toàn thân.
- Trẻ em dưới 6 tuổi (do sụn sườn chưa phát triển đầy đủ).

IV. CHUẨN BỊ

1. Người thực hiện

Các bác sỹ chuyên khoa Tai Mũi Họng từ chuyên khoa I trở lên, đã được đào tạo về phẫu thuật lấy sụn sườn làm vật liệu ghép và tạo hình vành tai bằng sụn sườn.

2. Phương tiện

- Bộ dụng cụ phẫu thuật lấy sụn sườn làm vật liệu ghép.
- Bộ dụng cụ phẫu thuật tạo hình vành tai.

3. Người bệnh

- Đo, vẽ tạo hình khuôn mẫu kích thước vành tai:
- + Sử dụng tấm phim nhựa trong suốt để đo, vẽ, tạo hình khuôn mẫu kích thước vành tai.

- + Nếu người bệnh bị tổn thương một bên tai thì khuôn mẫu kích thước được đo vẽ theo đặc điểm vành tai bên đối diện.
- + Nếu người bệnh là trẻ em, bị tổn thương một bên thì khuôn mẫu vành tai sẽ được đo theo đặc điểm vành tai bên đối diện nhưng kích thước lớn hơn vành tai bình thường đang có khoảng 1,25 lần.
- + Nếu người bệnh là trẻ em, bị tổn thương cả hai tai thì khuôn mẫu vành tai sẽ được đo theo khuôn mẫu vành tai của bố hoặc mẹ.
- Làm xét nghiệm đầy đủ:
 - + Công thức máu
 - + Đông máu cơ bản.
 - + Chức năng gan, thận.
- Khám trước mổ: bác sĩ gây mê hồi sức.
- Giải thích về quy trình phẫu thuật, tai biến có thể xảy ra.
- Cắt ngắn tóc tại vùng thái dương bên tai sẽ phẫu thuật tạo hình.

4. Hồ sơ bệnh án

Hoàn thiện hồ sơ bệnh án theo như quy chế bệnh viện.

V. CÁC BƯỚC TIẾN HÀNH

1. Phẫu thuật thì 1

(Lấy sụn sườn làm vật liệu ghép + tạo hình khung sụn vành tai + vùi khung sụn xuống dưới da).

1.1. Kiểm tra hồ sơ

1.2. Kiểm tra người bệnh

1.3. Vô cảm

Phẫu thuật phải được thực hiện dưới gây mê toàn thân.

1.4. Tư thế

- Người bệnh nằm ngửa, đầu kê gối tròn. Sát khuẩn toàn bộ vùng ngực, vùng đầu.
- Vẽ, đánh dấu vị trí các xương sườn và vị trí sẽ lấy các đoạn sụn sườn 6,7,8,9. Nên ưu tiên lấy sụn sườn bên phải để dành khung sụn bên trái bảo vệ cho tim.
- Vẽ, đánh dấu vị trí vành tai tương lai (tương xứng vị trí với vành tai bên đối diện, khoeé mắt, khoeé mép cùng bên) và đường rạch da tạo hốc mổ vùi khung sụn vành tai.
- Phẫu thuật viên chính đứng bên sẽ lấy sụn sườn, người phụ đứng bên đối diện và cạnh phẫu thuật viên chính.

1.5. Kỹ thuật

- Tiêm tê dưới da tại các điểm dọc theo đường rạch da
- Rạch da theo đường chéo, đi vắt qua các sụn sườn 6, 7, 8, 9 - sát tới xương ức. Bóc tách vật, bộc lộ các cơ ngực và các xương sườn 6, 7, 8, 9.
- Cắt qua các cơ ngực và màng sụn, dọc theo trục sụn sườn, bộc lộ các đoạn sụn sườn - chú ý hạn chế gây tổn thương không cần thiết cho các cơ để giảm thiểu đau vùng ngực sau mổ.
- Cắt lấy sụn sườn 8, khớp nối liên sụn sườn 6-7. Khớp nối liên sụn sườn 6-7 được sử dụng tạo hình nền của khung sụn vành tai và gờ đối luân. Sụn sườn 8 được sử dụng tạo hình gờ luân nhĩ. Có thể lấy thêm một phần của sụn sườn 9 và 6 để sử dụng trong các thì phẫu thuật sau hoặc để tạo hình vành tai bên còn lại ở những người bệnh bị tổn thương cả hai bên tai.
- Sau khi cắt lấy đoạn sụn cần chú ý kiểm tra xem có bị thủng màng phổi hay không.
- Cắt, gọt tạo hình khung sụn vành tai theo khuôn mẫu đã vẽ. Các đoạn sụn thừa cần được giữ lại để sử dụng trong các thì phẫu thuật sau.

- Khâu nối các đầu cơ ngực đã cắt. Đặt các đoạn sụn thừa vào hốc phẫu thuật (phía ngoài bình diện các cơ ngực). Đặt dẫn lưu kín - Áp lực âm hút liên tục. Khâu đóng thành ngực (hai lớp). Đặt băng vô khuẩn.

- Tiêm tê và rạch da vùng thái dương theo đường đã vẽ. Bóc tách tạo hốc vùi khung sụn vành tai - yêu cầu: lớp da phải được tách biệt khỏi mô mỡ dưới da, không gây thủng da, hốc vùi vừa đủ rộng cho khung sụn.

- Vùi khung sụn, đặt vào vị trí tương ứng của vành tai tương lai.

- Đặt dẫn lưu kín - Áp lực âm, hút liên tục. Khâu đóng da.

- Yêu cầu: da phải áp sát một cách tự nhiên vào bề mặt sụn, hình thành rõ nét các rãnh cấu trúc của vành tai - da không được quá căng, không được nhợt màu tại vị trí trên bề mặt các gờ sụn luân nhĩ, đối luân.

1.6. Theo dõi và chăm sóc sau mổ

- Chăm sóc hộ lý cấp 1 trong 3 ngày đầu tiên sau mổ.

- Kiểm tra dẫn lưu, phải đảm bảo hút liên tục, duy trì áp lực âm, không để hình thành ổ tụ dịch tại các hốc mổ. Rút dẫn lưu sau 3 ngày.

- Chú ý điều trị giảm đau sau mổ thật tốt.

1.7. Tai biến và xử trí

- Chảy máu: mở lại hốc mổ, cầm máu kỹ lưỡng.

- Thủng màng phổi: Khâu màng phổi ngay trong mổ. Theo dõi biến chứng tràn khí màng phổi và hội chẩn chuyên khoa Ngoại-Lồng ngực nếu cần thiết.

- Viêm sụn: điều trị bằng kháng sinh.

- Phơi lộ khung sụn: cắt bỏ rìa da hoại tử, bóc tách vạt, khâu đóng da che phủ khung sụn.

- Sẹo lồi: tiêm thuốc chống sẹo lồi

- Thay đổi hình dáng lồng ngực tại vị trí lấy sụn sườn.

2. Phẫu thuật thì 2: Tạo hình dáng tai

2.1. Kiểm tra hồ sơ

2.2. Kiểm tra người bệnh

2.3. Vô cảm

Phẫu thuật được thực hiện dưới gây tê tại chỗ.

2.4. Tư thế

Người bệnh nằm ngửa, đầu nghiêng về bên đối diện. Đo, vẽ vị trí dáng tai của vành tai tương lai.

2.5. Kỹ thuật

- Tiêm thuốc tê dưới da.

- Rạch da theo rìa chân bám của phần cấu trúc vành tai bẩm sinh người bệnh có. Bóc bỏ phần cốt sụn (nếu có).

- Rạch da tại vị trí tương ứng phần thấp nhất của khung sụn vành tai đã vùi ở thì 1.

- Xoay chuyển vị trí của khối da và mô mềm làm dáng tai, khâu nối vào vị trí dáng tai của vành tai tương lai.

- Khâu đóng các đường rạch da.

2.6. Theo dõi và chăm sóc sau mổ

Người bệnh có thể ra viện trong ngày hoặc ngày hôm sau

3. Phẫu thuật thì 3: Tạo hình thái cấu trúc không gian ba chiều của vành tai

3.1. Kiểm tra hồ sơ

3.2. Kiểm tra người bệnh

3.3. Vô cảm

Phẫu thuật được thực hiện dưới gây tê tại chỗ.

3.4. Tư thế

- Người bệnh nằm ngửa, đầu nghiêng về bên đối diện. Bộc lộ vùng ngực đã vùi các đoạn sụn thừa trong phẫu thuật thì 1. Bộc lộ da vùng bẹn cùng bên. Sát khuẩn kỹ lưỡng.

- Đo các chỉ số thẩm mỹ của vành tai bên đối diện. Đo, tính toán, vẽ diện tích vùng da bẹn sẽ lấy làm mảnh ghép tự do.

3.5. Kỹ thuật

- Tiêm tê dưới da vùng ngực. Rạch da, bóc tách bộc lộ và lấy ra ngoài các đoạn sụn đã vùi lấp tại vùng ngực ở thì 1. Cầm máu kỹ lưỡng. Khâu đóng hốc mổ. Đặt gạc che vết mổ.

- Tiêm tê dưới da vùng da sau tai tương lai. Rạch da theo đường song song với bờ rìa của gờ luân nhĩ vành tai tương lai, cách bờ sụn khoảng 5mm. Bóc tách bộc lộ mặt trong của khung sụn.

- Đánh giá các chỉ số thẩm mỹ của vành tai bên đối diện, cắt tỉa khối sụn sườn làm đoạn chêm, đặt vùi đoạn sụn sườn chêm vào khoảng giữa cân cơ thái dương và khung sụn vành tai. Yêu cầu vành tai tương lai đạt được các chỉ số thẩm mỹ, kích thước không gian tương xứng tai bên đối diện.

- Tiêm tê vào dưới cân cơ thái dương. Rạch bóc tách lấy vạt cân cơ thái dương sau tai.

- Quặt vạt cân cơ thái dương sau tai về trước, phủ lên đoạn sụn chêm.

Đặt một sonde nhỏ dẫn lưu tại khoảng giữa sụn chêm, khung sụn vành tai và vạt cân cơ thái dương - đảm bảo dẫn lưu kín, hút liên tục. Khâu nối mép vạt cân cơ với mô dưới da tại đường rạch da sau tai. Yêu cầu đoạn sụn chêm và khung sụn vành tai được che kín hoàn toàn; vạt cân cơ thái dương phải áp sát vào bề mặt sụn.

- Tiêm tê dưới da vùng da bẹn. Rạch da theo đường đã đo vẽ. Bóc tách lấy phần da. Yêu cầu không có mỡ dưới da tại vạt da đã lấy.

- Bóc tách hai bên mép da. Khâu đóng đường rạch da bẹn. Đặt gạc che vết mổ.

- Cắt lọc, làm sạch vạt da đã lấy làm mảnh ghép tự do. Yêu cầu không để sót lại mô mỡ, các nang lông.

- Đặt mảnh ghép da tự do - tạo hình da mặt sau vành tai tương lai. Khâu mũi rời.

3.6. Theo dõi và chăm sóc sau mổ

Chú ý giảm đau sau mổ thật tốt. Rút dẫn lưu sau 3 ngày.

3.7. Tai biến và xử trí

Hoại tử vạt da: gỡ bỏ vạt da hoại tử, làm sạch bề mặt cân cơ thái dương, lấy da, làm sạch, mỏng và đặt lại mảnh ghép da tự do.

4. Phẫu thuật thì 4: Tạo hình gờ bình tai, hố xoắn tai

4.1. Kiểm tra hồ sơ

4.2. Kiểm tra người bệnh

4.3. Vô cảm

Phẫu thuật được thực hiện dưới gây tê tại chỗ.

4.4. Tư thế

Người bệnh nằm ngửa, đầu kê gối tròn.

4.5. Kỹ thuật mổ

- Lấy mảnh ghép phức hợp da - sụn từ hố xoắn tai bên đối diện.

- Rạch da tại vị trí tương ứng tạo hình gờ bình tai.
- Phía sau cắt lọc, lấy bỏ những mô mềm dưới da, tạo độ lõm của hố xoắn tai. Trượt lui mép da về phía sau, khâu ép vạt da phía sau tạo hình hố xoắn tai.
- Đặt mảnh ghép vào vị trí: hướng mặt có da của mảnh ghép về phía sau, khâu nối mép da sau dưới của mảnh ghép với da rìa bờ hố xoắn tai; khâu nối mép da phía trước của đường rạch da với mép da trước trên của mảnh ghép.
- Người bệnh có thể ra về trong ngày hoặc ngày hôm sau.

PHẪU THUẬT NỐI DÂY THẦN KINH MẶT TRONG XƯƠNG CHŨM

I. ĐẠI CƯƠNG

Là phẫu thuật nối đoạn hai hoặc đoạn ba dây VII bị đứt rời trong xương chũm do các nguyên nhân khác nhau.

II. CHỈ ĐỊNH

Đứt rời đoạn hai hoặc đoạn ba dây VII do các nguyên nhân: phẫu thuật, chấn thương.

III. CHỐNG CHỈ ĐỊNH

Liệt dây thần kinh VII trong các trường hợp sau:

- Đứt dây VII đoạn ngoài sọ.
- Đứt dây VII trong ống tai trong - hố cầu tiểu não sau phẫu thuật.

IV. CHUẨN BỊ

1. Người thực hiện

Bác sĩ chuyên khoa Tai - Thần kinh đã được đào tạo về kỹ thuật.

2. Phương tiện

Dụng cụ giống như trong phẫu thuật giảm áp dây VII có bổ sung thêm bộ dụng cụ phẫu tích.

3. Người bệnh

Được chuẩn bị như trong phẫu thuật xương chũm.

4. Hồ sơ bệnh án

Theo quy định chung.

V. CÁC BƯỚC TIẾN HÀNH

1. Vô cảm

Gây mê toàn thân.

2. Kỹ thuật

2.1. Phẫu thuật xương chũm

Giống như phẫu thuật khoét chũm tiết căn cải biên kiểu mở hòm nhĩ lối sau, bao gồm các bước sau:

Thì 1: Rạch phần mềm

- Rạch da theo rãnh sau tai, xuống đến mỏm chũm.
- Bóc tách phần mềm về phía trước đến sát ống tai.
- Rạch màng xương: theo đường viền quanh ống tai xương.
- Rạch đường thứ 2 bắt đầu từ điểm giữa của đường rạch trên về phía sau.
- Róc màng xương.

Thì 2: Khoan xương

- Mở vào sào bào
- Mở vào nhóm dưới sào bào nông và sâu.
- Mở về phía sau (nhóm thông bào tĩnh mạch lên gần sát tĩnh mạch bên).
- Mở nhóm thông bào phía sau và tĩnh mạch bên.
- Mở sào đạo và thượng nhĩ khoan về phía trước tìm đến sát chân xương thái dương.
- Mở vào đoạn 3 dây VII: khoan mở rộng nhóm thông bào nằm giữa tĩnh mạch bên và tường dây VII, bộc lộ đoạn 3 dây VII (thì này dùng khoan kim cương).
- Bộc lộ đoạn 2 dây VII, mở hòm nhĩ lối sau:
- Khoan một lỗ hình tam giác thông vào hòm nhĩ ngang với ngành ngang xương đe.
- Khoan rộng xuống dưới dọc theo mặt ngoài đoạn 3 dây VII để thấy cửa sổ tròn.

2.2. Phẫu thuật trên dây VII

Thì này phụ thuộc vào tổn thương của dây VII là mới hay cũ.

Nếu tổn thương mới trong lúc phẫu thuật hai đầu đứt của dây VII chưa kịp co lại, ta dùng chỉ 10.0 khâu vỏ bao lại, thường chỉ cần khâu 3 mũi là đủ, viền xung quanh vỏ bao.

Nếu tổn thương dây VII đã cũ: thường chỉ được phát hiện sau phẫu thuật, ở loại này 2 đầu đứt của dây VII thường cách xa nhau do các sợi trục bị co lại, ta có thể chọn 1 trong 2 kỹ thuật tùy thuộc vào khoảng cách giữa 2 đầu đứt là xa hay gần.

- Nếu 2 đầu đứt gần (1 - 2 mm): ta sử dụng phương pháp chuyển luồng:
 - + Bóc đoạn 2 ra khỏi cống Fallop.
 - + Cát đầu xương, hạ tường dây VII để mở rộng hốc mổ.
 - + Nối đoạn 2 và đoạn 3 dây VII đi qua ụ nhô (dưới xương bàn đạp) để làm mất góc tạo bởi đoạn 2 và đoạn 3 dây VII.
 - + Dùng chỉ 10.0 khâu nối đoạn 2 và 3 dây VII.
 - + Trong trường hợp khâu chưa thể áp sát 2 đầu đứt của dây VII, ta có thể mở rộng đường rạch sau tai xuống phía dưới, khoét rộng vùng mỡ chũm.
 - + Bộc lộ đoạn 3 dây VII xuống tận lỗ trâm chũm.
 - + Bộc lộ mặt ngoài tuyến mang tai.
 - + Nâng và kéo tuyến mang tai lên trên bằng các mũi khâu cố định vào chân bám của cơ ức đòn chũm. Bằng cách này đoạn 3 dây VII sẽ được nâng lên cao hơn.
 - Trường hợp hai đầu đứt nằm quá xa (trên 3 - 4 mm) mà không thể sử dụng phương pháp chuyển luồng như vừa mô tả trên, ta bộc lộ dây thần kinh Tai lớn phía sau tai, lấy đoạn thần kinh này ghép vào 2 đầu đứt của dây VII.

Đóng hốc mổ:

- + Lấy mảnh cân cơ thái dương che phủ dây VII.
- + Chèn gelfoam lên mảnh cân cơ.
- + Đóng da sau tai, nhét bấc ống tai.

VI. THEO DÕI VÀ ĐIỀU TRỊ SAU PHẪU THUẬT

- Chống nhiễm khuẩn bằng kháng sinh toàn thân.
- Kháng viêm.
- Kích thích sự tái tạo sợi trục bằng các vitamin nhóm B tổng hợp.
- Liệu pháp vận động điều trị liệt mặt.

VII. TAI BIẾN VÀ XỬ TRÍ

- Trật khớp xương con: tai biến này thường gặp khi bộc lộ đoạn 2. Thường trật khớp đe -

đạp, cần phát hiện sớm để đặt lại xương đe về đúng vị trí.

- Mở vào ống bán khuyên (hay gập ống bán khuyên ngoài): gây điếc và chóng mặt.
- Tổn thương tĩnh mạch bên gây chảy máu: cầm máu bằng gelaspon.

PHẪU THUẬT TAI XƯƠNG CHŨM TRONG VIÊM TẮC TĨNH MẠCH BÊN

I. ĐẠI CƯƠNG

- Là phẫu thuật cấp cứu.
- Viêm tai giữa xương chũm hồi viêm thường gây biến chứng viêm tắc tĩnh mạch bên. Biến chứng này có thể gây nhiễm khuẩn các nơi khác và nhiễm khuẩn huyết.
- Kỹ thuật này nhằm mục đích giải quyết bệnh tích viêm ở xương chũm và tĩnh mạch bên.

II. CHỈ ĐỊNH

Viêm tai xương chũm cấp tính hoặc tiền sử viêm tai xương chũm mãn có đợt hồi viêm, triệu chứng viêm hoặc viêm tắc tĩnh mạch bên.

III. CHỐNG CHỈ ĐỊNH

Không có.

IV. CHUẨN BỊ

1. Người thực hiện

Bác sĩ chuyên khoa cấp I Tai Mũi Họng, có kinh nghiệm.

2. Phương tiện

- Bộ dụng cụ phẫu thuật xương chũm, khoan điện. Nếu có kính hiển vi phẫu thuật hoặc đèn phẫu thuật có khuếch đại càng tốt.
- Kháng sinh liều cao, đường tiêm hoặc truyền có tác dụng nhanh và mạnh.

3. Người bệnh

- Được giải thích tính chất cấp cứu của kỹ thuật và những tai biến có thể xảy ra trong và sau khi phẫu thuật như liệt mặt, nghe kém, chảy máu.
- Cắt tóc rộng ra sau và trên vành tai, cách vành tai khoảng 5 cm.

4. Hồ sơ bệnh án

- Nêu rõ các triệu chứng cơ năng, thực thể về tai, mũi, họng và đặc biệt các triệu chứng nhiễm khuẩn toàn thân, viêm nhiễm phổi, cơn sốt rét run; cần có phim phổi, Schuller.
- Xét nghiệm cơ bản về máu như công thức máu, máu đông, máu chảy, nhóm máu, máu lắng, đường máu, urê máu, cấy máu; nước tiểu: đường niệu, protein niệu.

V. CÁC BƯỚC TIẾN HÀNH

- Tiến hành phẫu thuật tiết căn xương chũm cải tiến (xem trình bày về hai kỹ thuật trên).
- Rạch thêm một đường ở phía tĩnh mạch bên dài khoảng 3 cm, vuông góc với đường rạch sau tai, bộc lộ rộng xương chũm ra phía sau.
- Dùng khoan lấy bỏ toàn bộ nhóm tế bào chũm vùng tĩnh mạch bên bằng mũi khoan phá. Dùng khoan kim cương mài mỏng vỏ xương, rồi dùng dụng cụ bóc tách để mở phần vỏ mỏng, bộc lộ tĩnh mạch.
- Quan sát màu sắc, hình thái của thân tĩnh mạch bên, có thể dùng bơm tiêm, kim tiêm nhỏ thăm dò tĩnh mạch. Đánh giá mức độ tổn thương để có giải pháp xử trí thích hợp như chỉ bóc lộ tĩnh mạch bên đến đoạn lành hoặc phải nạo vét tổ chức viêm trong lòng tĩnh mạch, hoặc phải xử trí thắt tĩnh mạch cảnh trong.
- Rửa sạch hốc mổ, dùng mảnh cân cơ thái dương phủ lên đoạn tĩnh mạch đã bộc lộ.

- Trong trường hợp bệnh tích viêm lớn nên để 1 hốc mổ hở trong một tuần để điều trị kháng sinh tại chỗ, và đóng lại sau một tuần khi mọi dấu hiệu nhiễm khuẩn đã lùi.

VI. THEO DÕI VÀ XỬ TRÍ TAI BIẾN

- Trong phẫu thuật: có thể chảy máu tĩnh mạch thoát là nhánh của tĩnh mạch bên thường vươn ra ngoài vỏ xương của tĩnh mạch bên. Cầm máu tại chỗ bằng gelaspon hoặc dùng đông điện lưỡng cực đốt, tránh những dụng cụ sắc nhọn gây tổn thương thân tĩnh mạch bên.

- Rách tĩnh mạch bên: vừa hút máu vừa dùng miếng gelaspon ép chặt vào chỗ rách sau đó chèn bấc ở phía ngoài.

- Sau phẫu thuật: theo dõi nhiễm khuẩn toàn thân và phổi. Một số có trường hợp chảy máu tại chỗ thì dùng bấc hoặc gelaspon; Trường hợp chảy máu lớn thì ít khi xảy ra, nếu có phải mở lại để thắt mạch máu.

PHẪU THUẬT TIẾT CẢN XƯƠNG CHŨM CẢI BIẾN

I. ĐẠI CƯƠNG

Phần chũm của xương thái dương được đỡ ra ngoài qua ống tai ngoài và giữ lại khoang tai giữa.

II. CHỈ ĐỊNH

- Cholesteatoma với viêm tai chảy mủ mạn, ốc tai còn được bảo tồn thỏa đáng để có thể thực hiện một kỹ thuật phục hồi cấu trúc trong tương lai.

- Cholesteatoma khu trú có thể lấy hết không cần mở rộng hoàn toàn cả hòm nhĩ. Thầy thuốc có thể theo dõi được người bệnh.

- Thành sau ống tai không thể tái tạo được.

- Tai phẫu thuật là tai duy nhất có thể nghe được hoặc là tai điếc sâu.

III. CHỐNG CHỈ ĐỊNH

- Viêm tai tiết dịch, hoặc chảy tai do dị ứng.

- Viêm tai giữa cấp với viêm xương chũm dính kết chảy máu.

IV. CHUẨN BỊ

1. Người thực hiện

Bác sĩ chuyên khoa cấp I Tai Mũi Họng có kinh nghiệm trong chuyên ngành.

2. Phương tiện

Có đủ bộ dụng cụ phẫu thuật xương chũm, khoan điện, đông điện, hệ thống máy hút nước và tưới nước, kính hiển vi phẫu thuật hoặc đèn phẫu thuật có khuếch đại, hệ thống điều hành áp lực máu, máy gây mê, cột treo dây truyền dịch.

Bàn phẫu thuật có đai buộc bảo vệ.

3. Người bệnh

Được giải thích rõ những tai biến có thể xảy ra trong và sau khi phẫu thuật: như biến chứng liệt mặt hoặc điếc tiếp nhận sau phẫu thuật. Trước phẫu thuật một vài giờ được cạo tóc ở phía sau và trên vành tai, cách vành tai khoảng 5 cm.

4. Hồ sơ bệnh án

- Nêu rõ diễn biến bệnh, tình trạng toàn thân và các bệnh khác trong phạm vi tai mũi họng.

- Làm đủ các xét nghiệm cơ bản cho người bệnh.

+ Chụp phim phổi, phim Schuller, chụp cắt lớp xương chũm.

+ Công thức máu, máu đông, máu chảy, nhóm máu, đường máu, urê máu.

+ Đường niệu, protein niệu.

+ Thính lực đồ.

V. CÁC BƯỚC TIẾN HÀNH

1. Vô cảm

- Gây mê toàn thân trước.
- Làm sạch ống tai ngoài và hòm nhĩ bằng dung dịch sát trùng.
- Gây tê tại chỗ: tiêm sau tai dung dịch lidocain 1% và 1/100.000 adrenalin.

2. Kỹ thuật

- Rửa da sau tai, cách rãnh sau tai khoảng 0,5 cm, từ đường thái dương mồm tiếp xuống đến mồm chũm.
- Bóc tách tổ chức cân cơ bộc lộ mặt ngoài xương chũm và thành sau ống tai ngoài sao cho đủ rộng để quan sát được đường thái dương, gai Henle, hốc xương lỗ rỗng ở mặt ngoài xương chũm tương ứng với sào bào, bóc tách vạt da sau ống tai ngoài và hòm nhĩ.
- Khoan vào xương chũm bằng khoan phá cỡ lớn, đi song song với hướng ngang, mở vào sào bào. Khoan mở các nhóm tế bào chũm phía trước đến mồm tiếp ngang tầm ống tai ngoài, phía sau đến góc Citelli và vỏ xương của màng tĩnh mạch bên, phía dưới xuống mồm chũm, đến cầu cơ nhị thân.
- Khoan phá bỏ thành sau ống tai xương. Hạ thấp tường của ống Fallop đến ngang mức hạ nhĩ, bộc lộ rõ ngách dây thần kinh mặt và ngách nhĩ.
- Lấy bỏ tổ chức viêm, xương đê, phần còn lại của xương búa. Để lại phần trước màng nhĩ.
- Dùng khoan kim cương mài sạch các nhóm tế bào viêm, hút rửa cholesteatoma và matrix quanh vành bán khuyên, ngách nhĩ, ngách mặt, ngách trên vôi.
- Rửa sạch hốc mổ bằng dung dịch NaCl 0,9%.
- Chỉnh hình ống tai và hốc mổ kinh điển: cắt da ống tai theo kỹ thuật 3 mảnh cho ống tai được mở rộng, da ống tai sẽ phát triển dần dần phủ kín hốc mổ.
- Có thể kết hợp chỉnh hình tai giữa tái tạo hệ truyền âm bởi hệ dẫn âm mới (PORP).

VI. THEO DÕI VÀ XỬ TRÍ TAI BIẾN

1. Theo dõi

- Phẫu tích cẩn thận theo ba kích thước trên, trước và sau với những mốc giải phẫu để tránh các tai biến.
- Chú ý quan sát sự bất thường của giải phẫu tai, của dây thần kinh mặt.
- Khi khoan gần dây thần kinh mặt cần dùng mũi khoan kim cương và sử dụng nhiều nước để tránh gây tổn thương dây thần kinh mặt do tác dụng nhiệt của khoan.
- Chú ý quan sát vị trí vành bán khuyên để tránh gây thương tổn. Đôi khi vành bán khuyên ngoài bị lộ sẵn do bệnh tích viêm xương hoặc cholesteatoma, nên động tác và việc sử dụng dụng cụ phải hết sức nhẹ nhàng, nên dùng máy hút bơm nước rửa để lấy hết bệnh tích.
- Theo dõi nhiệt độ, thay băng, rút bác trong hốc mổ ngày thứ 7-8 sau phẫu thuật.

2. Xử trí

- Nếu vành bán khuyên bị bộc lộ: dùng mảnh cân cơ thái dương để che phủ.
- Nếu dây thần kinh mặt bị bộc lộ do tổ chức sùi viêm: cần dùng máy hút và hệ thống nước làm sạch, bộc lộ dây mặt cho đến chỗ lành và dùng cân cơ thái dương hoặc ống plastic mềm che phủ lên đoạn bộc lộ nói trên.
- Liệt mặt sau phẫu thuật: nếu tiên lượng không tự hồi phục thì phải kịp thời phẫu thuật bộc lộ dây mặt để giảm áp hoặc nối nếu bị đứt.
- Tổ chức hạt mọc trong hốc mổ: đốt bằng nitrat bạc và thuốc khử khuẩn
- Nếu chưa chỉnh hình tai giữa: sau 3 - 6 tháng có thể tiến hành chỉnh hình tai giữa thì hai.

PHẪU THUẬT MỜ TÚI NỘI DỊCH

I. ĐẠI CƯƠNG

Là phẫu thuật dẫn lưu làm giảm áp lực nội dịch tai trong do sưng nước trong bệnh Menière bằng cách mở vào túi nội dịch, ngăn chặn cơn tăng áp nội dịch.

II. CHỈ ĐỊNH

Sưng nước nội dịch tai trong gây nên bệnh Menière.

III. CHỐNG CHỈ ĐỊNH

Không có chống chỉ định đặc biệt.

IV. CHUẨN BỊ

1. Người thực hiện

Bác sĩ chuyên khoa cấp I Tai Mũi Họng có kinh nghiệm về phẫu thuật tai.

2. Phương tiện

- Bộ dụng cụ phẫu thuật tai - xương chũm.
- Kính hiển vi phẫu thuật.
- Khoan điện.

3. Người bệnh

Giống như với phẫu thuật tiết căn xương chũm.

4. Hồ sơ bệnh án

Theo quy định chung.

V. CÁC BƯỚC TIẾN HÀNH

- Tiến hành phẫu thuật tiết căn xương chũm không chặt cầu xương và không hạ tường dây VII.
- Khoan xương, làm mỏng thành tĩnh mạch bên.
- Khoan lấy hết xương xung quanh ống bán khuyên sau.
- Dùng khoan kim cương mài mỏng phần xương che phủ màng não cứng giữa tĩnh mạch bên và ống bán khuyên sau.
- Khoan mài tiếp xương xuống phía dưới, đến sau cực dưới của ống bán khuyên sau. Thông thường cực này nằm không quá về phía dưới so với xương đe.
- Khi đã mài mỏng xương, thì lấy bỏ xương bộc lộ màng cứng, sẽ quan sát được túi nội dịch, đó là một vùng màng não dày hơn, trắng hơn xung quanh. Nằm ngay dưới mặt phẳng của ống bán khuyên ngang.
- Dùng dao nhỏ nhọn (dao Beaver) rạch mở túi vào tận lớp nội mô, bộc lộ rõ lòng túi nội dịch.
- Đặt 1 dẫn lưu vào lòng túi nội dịch để dẫn nội dịch vào khoang dưới nhện. Dẫn lưu có thể dùng các sợi silastic, teflon.
- Đóng tổ chức phần mềm và da.

VI. THEO DÕI VÀ XỬ TRÍ TAI BIẾN

- Chảy máu do tổn thương tĩnh mạch bên: cầm máu bằng gelaspon.
- Mở vào mê nhĩ, đặc biệt là ống bán khuyên sau: gây chóng mặt, điếc. Phải hết sức tránh tai biến này.
- Mở vào màng não, rò dịch não tủy: khâu đóng chỗ rò bằng chỉ hoặc vá bằng mảnh cân cơ thái dương.

PHẪU THUẬT GIẢM ÁP DÂY VII

I. ĐẠI CƯƠNG

Phẫu thuật giảm áp dây VII là kỹ thuật mở xương chũm bộc lộ dây VII và rạch vỏ bao đoạn nằm trong ống Fallop, nhằm giảm sự chèn ép dây VII do phù nề.

II. CHỈ ĐỊNH

- Liệt mặt ngoại biên xảy ra ngay sau chấn thương xương đá, sau phẫu thuật tai, do lạnh mà điều trị nội khoa 6 tuần không có kết quả được đánh giá qua điện cơ và diệt thần kinh.

- Liệt mặt do cholesteatoma.

III. CHỐNG CHỈ ĐỊNH

Liệt dây thần kinh VII trong các trường hợp sau:

- Vỡ xương đá mà người bệnh đang trong bệnh cảnh chấn thương sọ não.

- Ung thư tai giữa.

- Bệnh viêm đa dây thần kinh.

- U thần kinh thính giác.

- Viêm tai giữa cấp tính mũ.

- Zona tai.

IV. CHUẨN BỊ

1. Người thực hiện

Bác sĩ chuyên khoa Tai Mũi Họng đã được đào tạo về kỹ thuật.

2. Phương tiện

Dụng cụ giống như dụng cụ chuẩn bị cho phẫu thuật xương chũm và chỉnh hình tai giữa bằng khoan điện.

3. Người bệnh

Được chuẩn bị như phẫu thuật xương chũm.

4. Hồ sơ bệnh án

Theo quy định chung.

V. CÁC BƯỚC TIẾN HÀNH

1. Vô cảm

Gây mê toàn thân.

2. Kỹ thuật

2.1. Phẫu thuật xương chũm

Giống như phẫu thuật xương chũm thông thường, bao gồm các bước sau:

Thì 1: Rạch phần mềm

- Rạch da theo đường sau trên vành tai, xuống đến mỏm chũm.

- Bóc tách phần mềm về phía trước đến sát ống tai.

- Rạch màng xương: theo đường viền quanh ống tai xương.

- Rạch đường thứ 2 bắt đầu từ điểm giữa của đường rạch trên về phía sau.

- Róc màng xương.

Thì 2: Khoan xương

- Mở vào sào bào,

- Mở vào nhóm dưới sào bào nông và sâu.

- Mở về phía sau (nhóm thông bào tĩnh mạch lên gần sát tĩnh mạch bên).
- Mở nhóm thông bào phía sau và tìm tĩnh mạch bên.
- Mở sào đạo và thượng nhĩ khoan về phía trước.
- Mở vào đoạn 3 dây VII: khoan mở rộng nhóm thông bào nằm giữa tĩnh mạch bên và tường dây VII, bộc lộ đoạn 3 dây VII (thì này dùng khoan kim cương).
- Bộc lộ đoạn 2 dây VII. Mở hòm nhĩ theo lối sau:
 - + Khoan một lỗ hình tam giác thông vào hòm nhĩ ngang với ngành ngang xương đe.
 - + Khoan rộng xuống dưới dọc theo mặt ngoài đoạn 3 dây VII để thấy cửa sổ tròn.

2.2. Phẫu thuật trên dây VII

Phụ thuộc vào tổn thương của dây VII. Mở giảm áp dây VII:

- Mở cống Fallop rộng rãi.
- Rạch bao dây VII theo chiều dọc bằng dao vi phẫu.
- Cắt bỏ vỏ xơ làm thất chặt dây VII.
- Đặt 1 mảnh gelfoam phủ lên dây VII.

2.3. Đóng hóc phẫu thuật

- Lấy mảnh cân cơ có cuống đậy dây VII và lót hóc phẫu thuật chũm.
- Chèn gelfoam lên mảnh cân cơ.
- Đặt dẫn lưu hóc phẫu thuật.
- Đóng da sau tai, nhét bác ống tai.

VI. THEO DÕI VÀ ĐIỀU TRỊ SAU PHẪU THUẬT

- Chống nhiễm khuẩn bằng kháng sinh toàn thân.
- Corticoid.
- Kích thích sự tái sinh sợi trục bằng các vitamin nhóm B tổng hợp.
- Liệu pháp vận động điều trị liệt mặt.

VII. TAI BIẾN VÀ XỬ TRÍ

- Trật khớp xương con: tai biến này thường gặp khi bộc lộ đoạn 2.
- Thường gặp trật khớp đe đập: cần phát hiện kịp thời và đặt xương đe về đúng vị trí.
- Mở vào ống bán khuyên (hay gặp ống bán khuyên ngoài): gây điếc và chóng mặt.
- Tổn thương tĩnh mạch bên gây chảy máu: cầm máu bằng gelaspon.

CHỈNH HÌNH TAI GIỮA CÓ TÁI TẠO CHUỖI XƯƠNG CON

I. ĐẠI CƯƠNG

Chỉnh hình tai giữa là phẫu thuật tái tạo hệ thống màng nhĩ và xương con khi hệ thống này bị tổn thương do các nguyên nhân khác nhau.

II. CHỈ ĐỊNH

Viêm tai giữa có tổn thương xương con:

- Gián đoạn chuỗi xương con.
- Cố định chuỗi xương con.
- Dị hình xương con bẩm sinh.
- Tổn thương xương con do chấn thương.

- Xốp xơ tai.
- Xẹp nhĩ.

III. CHỐNG CHỈ ĐỊNH

Điếc tiếp nhận hoặc điếc hoàn toàn bên tai tổn thương.

IV. CHUẨN BỊ

1. Người thực hiện

Bác sĩ chuyên khoa Tai Mũi Họng có kinh nghiệm.

2. Phương tiện

- Khoan vi phẫu.
- Dụng cụ vi phẫu tai.
- Kính hiển vi phẫu thuật.
- Các vật liệu thay thế xương con.

3. Người bệnh

- Cạo tóc sạch cách vành tai 4 cm (nếu đi đường sau tai).
- Người bệnh nằm ngửa, đầu quay bên tai đối diện với tai mổ.

4. Hồ sơ bệnh án

Theo quy định của Bộ Y tế.

V. CÁC BƯỚC TIẾN HÀNH

1. Vô cảm

Gây mê toàn thân.

2. Kỹ thuật

- Đường rạch:
- + Có thể đi đường trong tai hoặc sau tai.
- + Bóc tách da thành sau ống tai và nửa sau màng nhĩ vén ra trước.
- Mở khuyết xương ở góc sau trên cửa vòm khung nhĩ.
- Lấy các mảnh xương con bị hà ra ngoài.
- Kiểm tra và làm sạch hòm nhĩ.
- Tái tạo hệ truyền âm:
- + Chuẩn bị các vật liệu thay thế xương con (từ những mảnh xương búa xương đe còn lại) hoặc trụ gốm sẵn có.
- + Đặt những mảnh gelaspon vào đáy hòm nhĩ.
- + Đặt mảnh vật liệu thay thế nối giữa cán búa với chỏm xương bàn đạp (chỉnh hình tít II) hoặc lên để đạp (chỉnh hình tít III).
- Đặt mảnh ghép bằng cân cơ thái dương vào hòm nhĩ phủ lên trụ dẫn.
- Đóng vết mổ.

VI. THEO DÕI

- Tuần thứ nhất: thay băng ngoài và làm vệ sinh vết mổ.
- Tuần thứ hai: thay băng và rút bấc trong ống tai.
- Tuần thứ ba: kiểm tra ống tai bằng kính hiển vi, hút mảnh vụn gelaspon, đánh giá mảnh ghép.

VII. TAI BIẾN VÀ XỬ TRÍ

- Hẹp ống tai: thường do da bị cuộn mép. Cần phát hiện sớm, đặt lại bác có tẩm hydrocortison và chymotrypsin.
- Mảnh ghép không che kín lỗ thủng màng nhĩ: cần phát hiện sớm và đặt lại mảnh ghép dưới kính hiển vi.
- Mảnh ghép kém nuôi dưỡng nhọt màu: đặt bông tẩm nước muối sinh lý trên bề mặt mảnh ghép trong 4 ngày và nhỏ hydrocortison hàng ngày vào bông.
- Tai biến chức năng thường hiếm gặp:
 - + Điếc dẫn truyền: có thể xảy ra do những nguyên nhân di lệch xương con, thủng mảnh ghép, xơ hóa hòm nhĩ. Hiện tượng này phải phẫu thuật lại sau vài tháng.
 - + Điếc tiếp nhận: cần được phát hiện sớm và điều trị ngay bằng thuốc giãn mạch, corticoid, Nevramin.
 - + Chóng mặt: có thể đơn thuần hoặc kèm theo điếc tiếp nhận cần được điều trị ngay bằng thuốc lợi tiểu, giãn mạch và thuốc bình ổn tiền đình.

PHẪU THUẬT THAY THẾ XƯƠNG BÀN ĐẠP

I. ĐẠI CƯƠNG

Mục tiêu của phẫu thuật là thay thế xương bàn đạp đã bị cứng khớp do xóp xơ tai bằng các trụ dẫn nhằm tái tạo lại sự dẫn truyền âm thanh qua hệ thống xương con để phục hồi sức nghe.

Phẫu thuật có thể lấy toàn bộ đế xương bàn đạp hoặc một phần đế đạp; có thể thực hiện bằng dụng cụ vi phẫu như que nhọn và móc nhỏ, hoặc dùng khoan kim cương hoặc laser.

Xương bàn đạp được thay thế bằng nhiều chất liệu khác nhau như: sợi tantalium và cục mỡ; hay các trụ dẫn từ xương đồng chủng (ngày nay ít dùng); các trụ dẫn nhân tạo đã được chế tác sẵn, thương mại hóa với nhiều kích thước khác nhau; trụ dẫn từ gôm y sinh.

II. CHỈ ĐỊNH

- Người bệnh có thể trạng tốt, không có bệnh nội khoa ảnh hưởng đến phẫu thuật, đặc biệt nếu định gây mê toàn thân.
- Người bệnh được chẩn đoán điếc dẫn truyền hoặc điếc hỗn hợp do cố định xương bàn đạp.
- Tuổi không có giới hạn đặc biệt, các tác giả nước ngoài đã tiến hành từ 7-98 tuổi.
- Người bệnh nghe kém hai tai thì tai nghe kém hơn được chỉ định mổ trước (chủ yếu phụ thuộc cảm nhận của người bệnh). Đối với trẻ em thì chỉ định tai mổ trước phụ thuộc thính lực đồ, có thể phẫu thuật trước lứa tuổi đến trường nhằm tránh cho trẻ phải đeo máy khi bắt đầu đi học. Việc quyết định mổ tai thứ hai nên chờ khi trẻ trưởng thành và có quyền tự quyết định nên mổ hay không.
- Air-bone gap 30dB.
- Ốc tai không bị ảnh hưởng biểu thị ngưỡng phân biệt lời tốt.

III. CHỐNG CHỈ ĐỊNH

- Sức khỏe kém, có bệnh nội khoa làm ảnh hưởng đến phẫu thuật.
- Người bệnh có rối loạn thăng bằng ví dụ như hội chứng Ménière hay nghe kém dao động lúc tăng, lúc giảm.
- Có bệnh lý viêm tai giữa.
- Khoảng Rinne hẹp.
- Là tai duy nhất.
- Tổn thương đã ảnh hưởng đến ốc tai, biểu thị ngưỡng phân biệt lời kém.

IV. CHUẨN BỊ

1. Cán bộ thực hiện

Bác sĩ chuyên khoa Tai Mũi Họng có kinh nghiệm phẫu thuật xương bàn đạp.

2. Phương tiện

- Kính hiển vi phẫu thuật.
- Bộ dụng cụ phẫu thuật xương bàn đạp.
- Các vật liệu thay thế xương bàn đạp.

3. Người bệnh

- Cần được giải thích kỹ về lợi ích cũng như những khó khăn và tai biến của phẫu thuật.
- Được cắt tóc cao trên và sau vành tai cách đường chân tóc 2 cm.
- Không có bệnh lý về mũi họng.

4. Hồ sơ bệnh án

- Theo quy định của Bộ Y tế.
- Chụp XQ phổi, CT scan xương thái dương phát hiện ổ xốp xơ, loại trừ dị dạng xương con; xét nghiệm theo quy định; đo thính lực đơn âm và thính lực lỗi.

V. CÁC BƯỚC TIẾN HÀNH

1. Kiểm tra hồ sơ

Kiểm tra các xét nghiệm, bệnh án theo quy định.

2. Kiểm tra người bệnh

Giải thích cho người bệnh về lợi ích cũng như những khó khăn và tai biến của phẫu thuật

3. Thực hiện kỹ thuật

Bước 1: Người bệnh nằm ngửa, đầu quay sang 1 bên, hướng tai mổ lên trên.

Bước 2: Sát trùng ống tai và vùng tai mổ.

Bước 3: Vô cảm: trong phẫu thuật thay thế xương bàn đạp có thể gây mê toàn thân và tê thêm ống tai bằng Medicain 2% hoặc tiền mê và gây tê tại chỗ tùy vào kinh nghiệm và sự lựa chọn của phẫu thuật viên cũng như tùy theo từng người bệnh cụ thể.

Bước 4: Tiến hành phẫu thuật

- Dùng ống soi tai thường hoặc soi tai có rãnh và tự hãm, dùng dao khuỷu tròn rạch da thành sau ống tai khoảng từ 6 - 2 giờ, cách màng nhĩ 6-7mm. dùng dao nhọn rạch tiếp 2 đường song song từ đường rạch này xuống cách màng nhĩ khoảng 4 mm.
- Dùng bay vi phẫu bóc tách vạt da ống tai và màng nhĩ vén về phía trước, vén dây thừng nhĩ về phía trước.
- Dùng khoan kim cương cỡ nhỏ 1 ly, hoặc curêtt mở khuyết xương sau trụ bộc lộ rõ gân xương bàn đạp, khớp đe đạp, đế xương bàn đạp. Cần xác định rõ liệu dây thần kinh VII có lộ trần hay che khuất 1 phần để đạp hay không để tránh tai biến liệt mặt.
- Dùng móc nhọn tạo 1 lỗ trên mặt đế xương bàn đạp, dùng que nhọn bóc tách viền quanh đế xương bàn đạp.
- Dùng kéo vi phẫu hoặc dao vi phẫu cắt gân cơ bàn đạp.
- Dùng móc vuông tháo khớp đe đạp.
- Lay động toàn bộ xương bàn đạp, dùng que nhọn và móc vuông lấy ra toàn bộ xương bàn đạp. Giai đoạn này cần tiến hành thận trọng, tránh nguy cơ rơi mảnh vụn của đế xương bàn đạp vào trong gây tai biến điếc sâu và chóng mặt.
- Lấy màng sụn từ nắp bình tai hoặc mảnh ven của mu bàn tay kích thước 5 x 5 mm.
- Dùng Kẹp phẫu tích vi phẫu kẹp và luồn mảnh ven hoặc mảnh màng sụn đã chuẩn bị sẵn che phủ lên cửa sổ bầu dục sao cho kín các viền mép của cửa sổ bầu dục và che phủ cả

đoạn II ống Fallop.

- Đặt trụ dẫn đã chuẩn bị sẵn (trụ gốm, trụ titan hoặc cục mỡ buộc bởi sợi tantalium).

- Kiểm tra lại trụ dẫn và sự di động của hệ thống xương con.

(Cần lưu ý khi lấy hết đế xương bàn đạp khỏi cửa sổ bầu dục nếu chảy máu không nên dùng ống hút hút trực tiếp lên cửa sổ bầu dục, tránh tổn thương tai trong gây điếc nặng).

- Đặt lại màng nhĩ và vạt da ống tai.

- Lúc này có thể kiểm tra ngay bằng nói thầm nếu người bệnh được mổ gây tê, người bệnh sẽ cho thấy sự cảm thụ sức nghe rõ rệt.

Nhét bấc dầu kháng sinh ống tai hoặc merocel ống tai.

- Băng ép nhẹ.

VI. THEO DÕI VÀ XỬ TRÍ TAI BIẾN

Trong phẫu thuật:

- Liệt mặt do chạm dây VII: sau khi mở khuyết trên bộc lộ rõ xương bàn đạp, khớp đe đạp, đế xương bàn đạp, cần quan sát rõ đoạn 2 của dây VII, đoạn 2 dây VII có vỏ hay lộ trần, đoạn này có che lấp đế xương bàn đạp hay không để tránh tổn thương dây VII, nếu dây VII lộ trần và che lấp một phần đế xương bàn đạp, có thể nhẹ nhàng nâng dây VII ra khỏi đế đạp và tiếp tục phẫu thuật.

- Đế xương bàn đạp bị bập bênh: để tránh hiện tượng này, luôn luôn nhớ mở một khuyết nhỏ trên mặt đế trước khi lấy dây chằng xung quanh đế đạp.

- Dò ngoại dịch: khi lấy bỏ xương bàn đạp khỏi đế đạp có thể gây dò ngoại dịch. Khi đó bịt tạm thời bằng mảnh cân cơ, sau đó vừa hút vừa đặt mảnh màng sụn phủ đế xương bàn đạp và đặt nhanh trụ dẫn, có thể chèn thêm gelaspon quanh trụ dẫn vào mép đế xương bàn đạp.

- Chóng mặt trong cuộc mổ: quá trình lấy bỏ đế đạp cần thận trọng, nếu thô bạo có thể gây chóng mặt. Khi đặt trụ dẫn lên đế xương bàn đạp tiếp nối với xương đe nếu thấy người bệnh chóng mặt, cần kiểm tra lại, có thể trụ dẫn quá dài, nên lấy trụ dẫn ra và thay thế bằng 1 trụ dẫn khác ngắn hơn.

- Rách màng nhĩ: lấy mảnh màng sụn sẵn có tạo hình lại màng nhĩ.

- Cửa sổ bầu dục hẹp và sâu bất thường: có thể dùng khoan kim cương nhỏ hoặc laser để tạo lỗ mở trên đế đạp.

PHẪU THUẬT LẤY U THẦN KINH THÍNH GIÁC ĐƯỜNG XUYÊN MÊ NHĨ

I. ĐẠI CƯƠNG

Lấy u thần kinh thính giác đường xuyên mê nhĩ là phẫu thuật khoét chũm mở rộng, giữ nguyên thành ống tai, hủy diệt mê nhĩ để vào tai trong và theo ống tai trong vào hố cầu tiểu não lấy bỏ u thần kinh thính giác.

II. CHỈ ĐỊNH

- Cắt khối u ống tai trong, có thể sử dụng đối với u góc cầu tiểu não, hoặc các khối u xương đá mà kích thước và sự lan rộng của khối u còn cho phép sử dụng con đường này.

- Chóng mặt kéo dài trong hội chứng Meniere mà thính lực đã mất hoàn toàn.

III. CHỐNG CHỈ ĐỊNH

Dự trữ loa đạo trên thính lực đồ vẫn còn.

IV. CHUẨN BỊ

1. Người thực hiện

Bác sĩ chuyên khoa Tai - Thần kinh có kinh nghiệm.

2. Phương tiện

- Kính hiển vi phẫu thuật.
- Bộ khoan vi phẫu và mũi khoan.
- Dụng cụ vi phẫu thuật tai.
- Dụng cụ vi phẫu cho phẫu thuật dây thần kinh và nền sọ.
- Bộ vi động điện lưỡng cực.
- Máy cảnh giới dây thần kinh VII.

3. Người bệnh

- Cạo tóc sạch cách vành tai 4 cm.
- Đầu người bệnh quay về bên đối diện như tư thế phẫu thuật tai.

4. Hồ sơ bệnh án

Theo quy định của Bộ Y tế.

V. CÁC BƯỚC TIẾN HÀNH

1. Vô cảm

Gây mê toàn thân.

2. Kỹ thuật

- Đường rạch phần mềm: ta dùng đường rạch da sau tai của W.House đi song song với rãnh sau tai và ôm lấy vành tai.
- Bóc tách bộc lộ mặt xương chũm.
- Thì khoan xương:
- + Khoét xương chũm mở rộng.
- + Mài mỏng thành ống tai, mở rộng sào đạo và thượng nhĩ.
- + Mở mê đạo sau: bỏ xương đe, cắt đầu xương búa, lần lượt mở ba ống bán khuyên.
- Mở đáy ống tai trong, tiếp tục mở rộng phần trên đến hố cầu tiểu não.
- Bóc tách dây VII ra khỏi dây VIII.
- Bóc tách khối u dây VIII lấy khối u và cắt đoạn dây VIII dính với khối u.
- Đóng trường phẫu thuật: đóng cửa mở vào ống tai trong và bịt lấp hốc phẫu thuật chũm bằng mỡ hoặc cân cơ thái dương.
- Khâu sau tai hai lớp.

VI. THEO DÕI

Các dấu hiệu Chóng mặt sau phẫu thuật và Mất thăng bằng. Điều trị bằng thuốc an thần và thuốc bình ổn tiền đình.

VII. TAI BIẾN VÀ XỬ TRÍ

1. Rò dịch não tủy

Xử trí bằng cách bít lấp tiền đình bằng mỡ và che phủ bên ngoài bằng cân cơ thái dương.

2. Liệt dây VII

Theo dõi và xử trí như trong phần điều trị liệt mặt do chấn thương phẫu thuật.

CÁY ĐIỆN CỰC ỐC TAI

I. ĐẠI CƯƠNG

- Cấy điện cực ốc tai là phẫu thuật nhằm đặt một thiết bị vi mạch điện tử vào ốc tai để giúp cho người bệnh bị điếc nặng có thể nghe được nhờ vào hệ thống đặc biệt để tiếp nhận, dẫn

truyền và khuếch đại các tín hiệu âm thanh.

- Phẫu thuật cấy điện cực ốc tai là phẫu thuật bóc lột toàn bộ hốc chũm, sào bào, thượng nhĩ, tường dây thần kinh VII được mài thật mỏng để vào ngách mặt trên dây thần kinh VII nhằm thấy rõ được cấu trúc của hòm nhĩ, nhất là cửa sổ tròn và toàn bộ gờ cửa sổ tròn.

- Điện cực hoạt động của thiết bị cấy điện cực sẽ được đặt ở bờ trước dưới của gờ cửa sổ tròn.

II. CHỈ ĐỊNH

- Người bệnh bị điếc nặng và sâu hai bên.

- Dùng máy trợ thính không hiệu quả.

- Phát triển tâm sinh lý bình thường.

- Từ 1 tuổi trở lên.

III. CHỐNG CHỈ ĐỊNH

- Chậm phát triển tâm thần (tùy theo độ nặng nhẹ để xem xét phẫu thuật).

- Có bệnh nội khoa nặng kèm theo (tim bẩm sinh, thiếu máu, bệnh di truyền, viêm phổi,...).

- Có hình ảnh bất thường về giải phẫu học tai trong cản trở phẫu thuật cấy điện cực.

- Viêm tai giữa đang tiến triển.

IV. CHUẨN BỊ

1. Người thực hiện

Bác sĩ chuyên khoa cấp I Tai Mũi Họng được đào tạo về phẫu thuật cấy điện cực ốc tai.

2. Phương tiện

- Kính hiển vi phẫu thuật có độ phóng đại cao, có kính phụ, điều chỉnh được theo nhiều tư thế.

- Dụng cụ vi phẫu tai, khoan điện nhiều tốc độ, có đủ loại mũi khoan (kích cỡ, chất liệu).

- Dụng cụ nội soi tai.

- Camera gắn vào kính hiển vi, màn hình vô tuyến.

- Bàn phẫu thuật có thể điều chỉnh cao thấp, xoay nghiêng.

- Máy cảnh giới thần kinh VII.

3. Người bệnh

3.1. Chọn lựa người bệnh cấy điện cực ốc tai

- Người bệnh:

+ Người lớn: có nguyện vọng được cấy điện cực ốc tai.

+ Trẻ em trên 1 tuổi: bố, mẹ của người bệnh có nguyện vọng cấy điện cực ốc tai cho con.

- Người bệnh được kiểm tra thính giác và kết luận điếc ốc tai nặng và sâu:

+ Người bệnh là người lớn được thử các máy nghe có công suất mạnh nhất vẫn không nghe được.

+ Người bệnh là trẻ em sẽ được đeo máy nghe có công suất mạnh ít nhất là 3 tháng và theo dõi phản ứng âm thanh. Tiến triển phát âm của trẻ được đánh giá qua tác dụng của máy nghe, nếu máy nghe không có tác dụng tốt thì cho trẻ cấy điện cực ốc tai.

- Tất cả người bệnh, cha mẹ của người bệnh là trẻ em được hẹn theo lịch để được giải thích kỹ về:

+ Cấu tạo và hoạt động của ốc tai điện tử.

+ Tác dụng của ốc tai điện tử đối với từng trường hợp.

- + Những tai biến có thể xảy ra trong khi làm, cách giải quyết những tai biến này.
- + Huấn luyện sau cấy điện cực ốc tai, tầm quan trọng của gia đình trong vấn đề huấn luyện, giá tiền của ốc tai điện tử.
- + Nếu người bệnh, cha mẹ của người bệnh là trẻ em đồng ý cấy điện cực ốc tai thì đưa vào danh sách đăng ký được cấy điện cực ốc tai.

Sau khi đăng ký, người bệnh được kiểm tra thính lực bằng các nghiệm pháp khách quan và chủ quan, chụp CT scan và cộng hưởng từ để phát hiện những tổn thương của não và bất thường của ốc tai. Khám thần kinh, nội khoa tổng quát để loại trừ các trường hợp chống chỉ định phẫu thuật gây mê.

3.2. Được giải thích rõ về những tai biến có thể xảy ra trong phẫu thuật và hậu phẫu.

3.3. Cắt tóc cao và rộng về phía sau trên của vành tai, cách đường chân tóc 4 - 5 cm.

4. Hồ sơ bệnh án

- Đầy đủ, chi tiết về tình trạng toàn thân, các bệnh lý khác, các bệnh lý tai mũi họng.
- Các xét nghiệm cần thiết về thính học, CT scan tai giữa và xương chũm, những xét nghiệm chuẩn bị cho gây mê, phẫu thuật đặc biệt.

V. CÁC BƯỚC TIẾN HÀNH

1. Vô cảm

- Gây mê toàn thân.
- Tiêm lidocain 2% (có thể pha adrenalin 0,1%) hoặc (epinephrin) vào đường kẽ rạch sau tai hoặc ống tai.

2. Kỹ thuật

- Rạch da sau tai theo hình chữ U, C ngược hay hình chữ S.
- Bộc lộ cơ thái dương, bóc tách phần chân cơ thái dương để tạo vạt cơ che phủ thiết bị trong của ốc tai điện tử.
- Bộc lộ mặt ngoài xương chũm, các mốc giải phẫu như đường gờ thái dương, gai Henlé, vùng sàng Chipault, mỏm chũm.
- Bộc lộ thành sau ống tai ngoài, bóc tách da ống tai đến ngang rãnh nhĩ.
- Dùng khoan xương mở vào sào bào ở vùng sàng Chipault, khoan hết các nhóm tế bào xương chũm. Cần khoan rộng để phía trước thấy rõ khớp búa đe, thành trước thượng nhĩ, phía dưới thấy rõ gờ xương của ống Fallop.
- Mở ngách mặt (mở hòm nhĩ phía sau):
 - + Mài mỏng tường dây thần kinh VII từ trên xuống dưới, đây là thì quan trọng nhất trong phẫu thuật cấy điện cực ốc tai, cho phép mở một cửa sổ thông từ hố mỏ chũm phía sau đến hòm nhĩ mà không cần bóc tách màng nhĩ.
 - + Mốc giải phẫu quan trọng là ngành ngang xương đe, dùng khoan nhỏ khoan phía trên của gờ xương ống Fallop đã thấy rõ ở thì trước, mũi khoan hướng về phía hòm nhĩ.
 - + Khi khuyết xương được mở, dùng khoan tiếp tục mở về phía dưới để thấy rõ cửa sổ tròn, mũi khoan luôn luôn song song với cống dây thần kinh VII.
- Mở ốc tai: dùng khoan kim cương mở một lỗ nhỏ khoảng 0,6 - 1 mm ở phía trước dưới của cửa sổ tròn, cách cửa sổ này khoảng 1 mm.
- Đặt điện cực ốc tai:
 - + Mở khuyết xương ở mặt ngoài xương chũm để đặt thân điện cực. Đặt khuôn điện cực lên mặt ngoài xương chũm, dùng xanh methylen để vẽ khuôn điện cực, sau khi lấy điện cực ra, dùng khoan tạo một khuyết xương vừa đủ để đặt thân điện cực. Khi khuyết xương vừa vặn với thân điện cực, khoan các lỗ xương nhỏ ở các góc khuyết xương, dùng chỉ soie hay nylon để cố định điện cực.
 - + Điện cực đặt vào xương chũm bao gồm 1 thân điện cực, 2 dây điện cực (dây hoạt động,

dây đất). Dây hoạt động sẽ được đưa vào trong ốc tai qua cửa sổ tròn bằng 1 dụng cụ đặc biệt, đặt điện cực sâu vào trong ốc tai, tùy theo loại điện cực, độ sâu dao động từ 6 - 26 mm. Cố định điện cực bằng keo sinh học hoặc bằng mô cơ nhét vào lỗ mờ ốc tai. Dây đất được cố định vào phía dưới cơ thái dương.

- Khâu lại vết mổ: dùng vật cơ thái dương để phủ lên thân điện cực, hút rửa sạch hố xương chũm, khâu da hai lớp, băng ép.

3. Hướng dẫn người bệnh sau cấy điện cực ốc tai

3.1. Hướng dẫn cho gia đình và người bệnh cách sử dụng máy

- Cách lắp pin, cách bật tắt máy.
- Cách kiểm tra máy hoạt động hay không.
- Cách chỉnh nút nhạy, cách chọn chương trình cho phù hợp, cách đặt máy.

3.2. Hướng dẫn cho gia đình và người bệnh cách bảo quản máy

- Dùng pin đúng loại, khi không dùng phải tháo pin ra và đặt bộ phận xử lý lời vào hộp có viên chống ẩm.
- Không để rơi, không để bị ẩm ướt.
- Khi đi tắm hoặc đi ngủ thì nên tháo cát bộ phận xử lý lời.
- Không chơi các môn thể thao vận động mạnh.
- Khi đi máy bay phải trình thẻ chứng nhận cấy điện cực ốc tai để không phải qua máy kiểm tra.

3.3. Hướng dẫn cho gia đình và người bệnh cách luyện nghe tại nhà

- Ngoài giao tiếp bình thường, mỗi ngày nên có 1 - 2 giờ luyện nghe.
- Khi luyện nghe có hai phần dạy cho người bệnh biết âm, từ ghi lúc đó phải cho người bệnh vừa nghe vừa nhìn, sau khi người bệnh đã biết rồi thì luyện nghe cho người bệnh những âm từ vừa học bằng cách chỉ nghe chứ không nhìn.
- Lúc đầu có thể tập phân biệt những âm đơn giản nhưng khác biệt nhau (ví dụ tiếng trống với tiếng chuông), phân biệt một âm với nhiều âm giống nhau (ví dụ nhận biết một tiếng trống với ba tiếng trống), tiến tới dạy các từ đơn giản như bố, mẹ, ông, bà, tóc, tai, miệng đến các câu ngắn, câu dài.

3.4. Người bệnh cấy điện cực ốc tai phải theo một lớp chuyên biệt của cấy điện cực ốc tai riêng ở giai đoạn cơ bản.

VI. THEO DÕI

- Chụp CT scan để xác định chắc chắn là điện cực ốc tai đã đặt đúng vào ốc tai.
- Dùng kháng sinh (Cephalosporin) trong 7 ngày, các thuốc giảm đau, chống phù nề.
- Tái khám thường xuyên.
- Đặt thiết bị ngoài sau 4 - 6 tuần khi vết khâu da vào da đầu phục hồi gần như bình thường.

VII. TAI BIẾN VÀ XỬ TRÍ

1. Tụ máu dưới da

Do cầm máu không kỹ hoặc chảy máu thứ phát.

- Xử trí băng ép nếu máu tụ ít, phẫu thuật lại vết mổ cầm máu nếu tụ máu nhiều.
- Tiên lượng: tốt.

2. Liệt dây thần kinh VII

Do phù nề

- Xử trí chống phù nề.
- Tiên lượng: hồi phục sau 3 - 6 tháng.

3. Hội chứng tiền đình

Khoan vào vịnh tiền đình của ốc tai.

- Xử trí thuốc tăng cường tuần hoàn tai trong.
- Tiên lượng: khá.

4. Nhiễm trùng vết mổ

Từ tác nhân bên ngoài vào hoặc từ bệnh hó mỗ chũm

- Xử trí kháng sinh liều cao.
- Diễn biến: viêm màng não.
- Tiên lượng: dè dặt, đôi khi phải lấy điện cực ra.

5. Rò dịch não tủy

Do bất thường giải phẫu học ốc tai.

- Xử trí dùng keo sinh học, mô cơ bít đường rò.
- Tiên lượng: dè dặt.

PHẪU THUẬT CHỈNH HÌNH TAI GIỮA (TYMPANOPLASTY TÝP I, II, III, IV)

I. ĐẠI CƯƠNG

- Phẫu thuật tạo hình tai giữa là phẫu thuật sửa chữa các cấu trúc giải phẫu của tai giữa, bao gồm lấy bỏ bệnh tích viêm ở tai giữa, tái tạo màng nhĩ, có hoặc không kèm theo tái tạo xương con.

- Lần đầu tiên vào năm 1956 Wullstein đã tổng kết và phân loại phẫu thuật tạo hình tai giữa thành 5 loại khác nhau (týp I, II, III, IV, V). Đây là cách phân chia điển hình nhất. Sau này nhiều tác giả dựa trên cách phân loại này và cải biên thêm kỹ thuật tạo hình chuỗi xương con rồi tạo hình màng nhĩ. Tùy vào mức độ tổn thương xương con, mảnh vá tạo hình màng nhĩ sẽ được đặt trực tiếp lên các xương còn lại. ở đây chỉ trình bày theo cách phân loại của Wulstein như sau:

- + Týp I
- + Týp II
- + Týp III
- + Týp IV
- + Týp V

- Mục tiêu:

- + Tạo hình màng nhĩ để phục hồi thính lực hoặc chống viêm tai tái diễn do thủng màng nhĩ.
- + Lấy sạch bệnh tích của viêm tai giữa như tổ chức viêm sùi, polyp, cholesteatoma.
- + Tái tạo lại hệ thống dẫn truyền âm thanh của tai giữa (màng nhĩ, xương con) để phục hồi thính lực.

II. CHỈ ĐỊNH

- Thủng màng nhĩ do chấn thương trên 6 đến 12 tháng không liền, nghe kém, có nguy cơ gây viêm tai.
- Viêm tai giữa có thủng màng nhĩ, có kèm theo tổn thương xương con hoặc không.

III. CHỐNG CHỈ ĐỊNH

- Chống chỉ định tuyệt đối:
- + Khi người bệnh có bệnh nội khoa kèm theo không đủ điều kiện phẫu thuật.

+ Viêm tai xương chũm có cholesteatoma khó kiểm soát.

- Chống chỉ định tương đối:

Viêm tai giữa tiến triển, chưa ổn định, người bệnh ở xa Trung tâm y tế không có điều kiện theo dõi sau mổ.

IV. CHUẨN BỊ

1. Người thực hiện

Bác sĩ chuyên khoa cấp I Tai Mũi Họng.

2. Phương tiện

- Kính hiển vi phẫu thuật.

- Bộ dụng cụ phẫu thuật mở: dao phẫu thuật số 11 và 20, kẹp phẫu tích tự hãm, kẹp phẫu tích cầm máu, bay to, lóc màng xương, kéo phẫu thuật, kẹp phẫu tích có máu và không máu, kim kẹp kim, kéo cắt chỉ.

- Bộ dụng cụ vi phẫu tai: kẹp phẫu tích vi phẫu (thẳng, cong và hạt gạo), kéo vi phẫu, dao trích nhĩ, que nhọn, que móc (3 cỡ), bay (thẳng và tròn), dao khuỷu đầu tròn, bộ ống hút vi phẫu, loa soi tai các cỡ.

- Bơm tiêm gây tê, thuốc tê: Octocain 2% hoặc Medicain 2%.

- Gelaspon, merocel tai.

3. Người bệnh

- Tư thế: nằm ngửa, nghiêng đầu quay tai phẫu thuật lên trên.

- Vô cảm: thường gây tê tại chỗ, phẫu thuật viên có thể đánh giá sơ bộ khả năng nghe của người bệnh trong phẫu thuật. Một số trường hợp khó khăn cho gây tê như trẻ em có thể gây mê toàn thân.

4. Hồ sơ bệnh án

- Làm đầy đủ xét nghiệm cơ bản: công thức máu, sinh hóa (chức năng gan, thận), đông máu toàn bộ, HIV, HBsAg, phim chụp tim phổi thẳng.

- Xét nghiệm chuyên khoa: thính lực đồ, nhĩ lượng, phim Schuller hoặc CT scan xương đá (là tốt nhất).

V. CÁC BƯỚC TIẾN HÀNH

1. Chỉnh hình tai giữa tít I

Tạo hình màng nhĩ đơn thuần, lấy bệnh tích viêm ở tai giữa và tạo hình màng nhĩ.

- Đường vào của phẫu thuật:

+ Nếu lỗ thủng ở phần sau hoặc phần dưới màng nhĩ có thể sử dụng đường trong tai hoặc sau tai.

+ Với lỗ thủng rộng toàn bộ màng căng hoặc lỗ thủng ở phần trước thì đường sau tai hoặc đường trong trước tai là tốt nhất.

Trong phạm vi bài này chúng tôi đề cập đến đường vào sau tai.

- Tiêm tê trong ống tai: tiêm thấm sao cho da ống tai đến sát bờ màng nhĩ chuyển màu trắng, không phồng rộp; tiêm tê tổ chức dưới da sau tai.

- Lấy bỏ viền xơ quanh lỗ thủng nhĩ (loại bỏ biểu bì bò qua mép lỗ thủng): thường dùng que nhọn và kẹp phẫu tích.

- Tạo đường vào sau tai: bộ dụng cụ phẫu thuật mở.

+ Rạch da sau tai: đường rạch cách rãnh sau tai khoảng 0,5 đến 1 cm.

+ Chuẩn bị mảnh vá: cân cơ thái dương (1,5 x 2 cm) hoặc sụn và màng sụn hoặc màng sụn (1 x 1,5 cm) lấy ở vành tai hoặc nắp tai.

+ Rạch màng xương hình cánh cung hoặc chữ T, bộc lộ mặt ngoài xương chũm.

- + Rạch da ống tai từ 6 giờ - 10 giờ cách khung nhĩ 5 ly.
- Các thao tác trong ống tai và hòm nhĩ: sử dụng bộ dụng cụ vi phẫu tai.
- + Bóc tách da thành sau ống tai ngoài đến sát khung nhĩ. Tùy thói quen của phẫu thuật viên, tùy kích thước lỗ thủng mà có thể bóc tách màng nhĩ 1 hoặc 2 lớp.
- + Gỡ bệnh tích viêm trong hòm nhĩ, gỡ xơ bám quanh chuỗi xương con.
- + Vá nhĩ: đặt mảnh vá lên khung nhĩ, tỳ lên trên cán búa, (có thể lót gelaspon trong hòm nhĩ để nâng mảnh vá); đặt lại da ống tai và lớp biểu bì của màng nhĩ ra ngoài mảnh vá; chèn gelaspon (giữ lớp biểu bì và da ống tai ngoài ép chặt vào mảnh vá và thành sau ống tai xương).
- Đặt lại da vành tai, dùng tente (mảnh gạc nhỏ) tẩm dầu parafin và kháng sinh hoặc merocel tai chèn vào ống tai ngoài. Khâu phục hồi vết mổ theo lớp giải phẫu. Băng ép.

2. Chỉnh hình tai giữa týp II

- Được chỉ định khi cán xương búa bị ăn mòn, mảnh ghép tạo hình màng nhĩ được đặt lên phần còn lại của xương búa, hoặc trực tiếp lên xương đe.
- Mở sào bào thương nhĩ lấy hết bệnh tích, lấy bệnh tích quanh xương con; cán búa có thể bị mất, còn lại thân, chỏm xương búa khớp búa đe và xương bàn đạp còn nguyên vẹn. Mảnh ghép tạo hình màng nhĩ được đặt lên phần thân xương búa hoặc trực tiếp lên xương đe.
- Đặt lại da vành tai, dùng tente (mảnh gạc nhỏ) tẩm dầu parafin và kháng sinh hoặc merocel tai chèn vào ống tai ngoài. Khâu phục hồi vết mổ theo lớp giải phẫu. Băng ép.

3. Chỉnh hình tai giữa týp III

- Được chỉ định khi tổn thương mất hai xương búa và xương đe, xương bàn đạp còn nguyên vẹn và di động tốt. Mảnh ghép tạo hình màng nhĩ sẽ được đặt trực tiếp lên chỏm xương bàn đạp.
- Người bệnh được mổ khoét chũm tiết căn, bộc lộ ngách mặt, ngách nhĩ, lấy hết sùi, cholesteatoma. Lấy một mảnh silastic đặt bắc cầu từ miệng lỗ vòi ngang qua cửa sổ tròn để tạo ra một hòm nhĩ nhỏ tạo điều kiện cho niêm mạc tái tạo lại.
- Đặt mảnh vá màng nhĩ trực tiếp lên chỏm xương bàn đạp, tạo hình ống tai rộng rãi, khâu chỉnh hình cửa tai, nhét bắc dầu kháng sinh.

4. Chỉnh hình tai giữa týp IV

- Được chỉ định khi tổn thương mất xương búa, xương đe, mất cánh xương bàn đạp; đế đạp còn và di động tốt. Dùng trong hốc mổ tiết căn xương chũm. Đế đạp sẽ tiếp nhận âm thanh trực tiếp.
- Lấy hết bệnh tích, làm sạch hốc mổ, đặt một mảnh silastic từ lỗ vòi qua ngang trên cửa sổ tròn tạo một hòm nhĩ nhỏ. Khoảng này sẽ giúp cửa sổ tròn đảm bảo hoạt động sinh lý.
- Đặt mảnh ghép tạo hình màng nhĩ tiếp xúc đế xương bàn đạp, tạo hình ống tai rộng rãi, khâu chỉnh hình cửa tai, nhét bắc dầu kháng sinh.

5. Chỉnh hình tai giữa týp V

- Được chỉ định khi tổn thương mất cả 3 xương con, đế xương bàn đạp bị cố định; Chỉ làm ở thì 2, cách lần mổ đầu ít nhất 12 tháng; Đảm bảo sạch bệnh tích.
- Tạo một cửa sổ trên vành bán khuyên ngang.
- Tuy nhiên, phẫu thuật này ít được thực hiện do ít hiệu quả và dễ xảy ra tai biến.

VI. THEO DÕI VÀ CHĂM SÓC SAU MỔ

1. Theo dõi

Tình trạng toàn thân, tại chỗ (phòng dị ứng, chảy máu, nhiễm trùng).

2. Chăm sóc sau mổ

- Thay băng ngoài cách ngày.

- Cắt chỉ sau 7 ngày, rút bấc tai sau 7 - 10 ngày.
- Người bệnh tránh viêm mũi họng, nếu hắt hơi nên há miệng.
- Không lao động, mang vác nặng.
- Không để nước vào tai.
- Gelfoam được lấy sau 2 -3 tuần.
- Sau 2 - 3 tháng đo thính lực lại.

VII. TAI BIẾN VÀ XỬ TRÍ

1. Tai biến trong mổ

- Kích thích mê nhĩ: chóng mặt, buồn nôn, nôn thường do động tác mạnh vào xương bàn đạp. Xử trí bằng thuốc giảm chóng mặt (Tanganil 500 mg, tiêm tĩnh mạch), giảm nôn (Primperan 20 mg, tiêm tĩnh mạch).
- Liệt mặt ngoại biên: tổn thương dây VII có thể do bơm nước lạnh, do đụng dập khi bóc tách bệnh tích, do khoan gây nóng. Xử trí bằng corticoid (Solumedrol 40 mg, tiêm tĩnh mạch). Kiểm soát lại vùng mổ loại trừ khả năng dây VII bị đứt, nếu bị đứt nên mổ nối càng sớm càng tốt.

2. Tai biến sau mổ

- Kích thích mê nhĩ.
- Liệt VII ngoại biên.
- Nhiễm trùng: điều trị kháng sinh.
- Chảy máu: băng ép chặt, thuốc cầm máu toàn thân.

3. Tai biến muộn

Nghe kém: có thể do di lệch trụ dẫn.

PHẪU THUẬT NỘI SOI CHÍNH HÌNH TAI GIỮA (TYMPANOPLASTY TÝP I, II, III, IV)

I. ĐẠI CƯƠNG

- Phẫu thuật nội soi tạo hình tai giữa là phẫu thuật sửa chữa các cấu trúc giải phẫu của tai giữa, bao gồm lấy bỏ bệnh tích viêm ở tai giữa, tái tạo màng nhĩ, có hoặc không kèm theo tái tạo xương con bằng nội soi.

- Lần đầu tiên vào năm 1956 Wullstein đã tổng kết và phân loại phẫu thuật tạo hình tai giữa thành 5 loại khác nhau (týp I, II, III, IV, V). Đây là cách phân chia điển hình nhất. Sau này nhiều tác giả dựa trên cách phân loại này và cải biên thêm kỹ thuật tạo hình chuỗi xương con rồi tạo hình màng nhĩ. Tùy vào mức độ tổn thương xương con, mảnh vá tạo hình màng nhĩ sẽ được đặt trực tiếp lên các xương còn lại. ở đây chỉ trình bày theo cách phân loại của Wulstein như sau:

+ Týp I

+ Týp II

+ Týp III

+ Týp IV

+ Týp V

- Mục tiêu:

- + Tạo hình màng nhĩ để phục hồi thính lực hoặc chống viêm tai tái diễn do thủng màng nhĩ.
- + Lấy sạch bệnh tích của viêm tai giữa như tổ chức viêm sùi, polyp, cholesteatoma.
- + Tái tạo lại hệ thống dẫn truyền âm thanh của tai giữa (màng nhĩ, xương con) để phục hồi thính lực.

II. CHỈ ĐỊNH

- Thủng màng nhĩ do chấn thương trên 6 đến 12 tháng không liền, nghe kém, có nguy cơ gây viêm tai.
- Viêm tai giữa có thủng màng nhĩ, có kèm theo tổn thương xương con hoặc không.

III. CHỐNG CHỈ ĐỊNH

- Chống chỉ định tuyệt đối:
 - + Khi người bệnh có bệnh nội khoa kèm theo không đủ điều kiện phẫu thuật.
 - + Viêm tai xương chũm có cholesteatoma khó kiểm soát.
 - + Người bệnh viêm tai giữa có bệnh tích viêm lan rộng.

- Chống chỉ định tương đối:

Viêm tai giữa tiến triển, chưa ổn định, người bệnh ở xa Trung tâm y tế không có điều kiện theo dõi sau mổ.

IV. CHUẨN BỊ

1. Người thực hiện

Bác sỹ chuyên khoa cấp I Tai Mũi Họng.

2. Phương tiện

- Bộ nội soi phẫu thuật gồm: camera, nguồn sáng, ống nội soi (optic) 0° loại 4 mm hoặc 2,7 mm (khi ống tai ngoài nhỏ): để phẫu thuật; ống nội soi 30° loại 2,7 mm: để quan sát, kiểm tra vùng thương nhĩ.
- Bộ dụng cụ phẫu thuật mở: dao phẫu thuật số 11, kéo phẫu thuật nhỏ, kẹp phẫu tích có máu và không máu, kim kẹp kim, kéo cắt chỉ.
- Bộ dụng cụ vi phẫu tai: kẹp phẫu tích vi phẫu (thẳng, ghẹo và hạt gạo), kéo vi phẫu, dao trích nhĩ, que nhọn, que móc (3 cỡ), dao khuỷu đầu tròn, bay khuỷu đầu tròn, bộ ống hút vi phẫu, loa soi tai các cỡ.
- Bơm tiêm gây tê, thuốc tê: Octocain 2% hoặc Medicain 2%.
- Gelaspon, merocel tai.
- Trụ dẫn thay thế xương con có thể làm từ: xương tự thân, xương đồng chủng, gốm sinh học, sụn, kim loại (titan, vàng), nhựa trung tính.

3. Người bệnh

- Tư thế: nằm ngửa, nghiêng đầu quay tai phẫu thuật lên trên.
- Vô cảm: thường gây tê tại chỗ, phẫu thuật viên có thể đánh giá sơ bộ khả năng nghe của người bệnh trong phẫu thuật. Một số trường hợp khó khăn cho gây tê như trẻ em có thể gây mê toàn thân.

4. Hồ sơ bệnh án

- Làm đầy đủ xét nghiệm cơ bản: công thức máu, sinh hóa (chức năng gan, thận), đông máu toàn bộ, HIV, HbsAg, phim chụp tim phổi thẳng.
- Xét nghiệm chuyên khoa: thính lực đồ, nhĩ lượng, phim Schuller hoặc CT scan xương đá (là tốt nhất).

V. CÁC BƯỚC TIẾN HÀNH

Máy là kỹ thuật mổ dùng nội soi cho nên phẫu thuật viên chỉ có thể dùng 1 tay cầm các dụng cụ thao tác kỹ thuật, tay còn lại cầm ống nội soi.

1. Chỉnh hình tai giữa tít I

Lấy bệnh tích viêm ở tai giữa và vá nhĩ:

- Tiêm tê trong ống tai: tiêm thấm sao cho da ống tai đến sát bờ màng nhĩ chuyển màu trắng, không phồng rộp.

- Tiêm tê vùng sau trên tai: rạch da lấy một mảnh cân cơ thái dương chò vá nhĩ. Miếng cân cơ hình bầu dục (hình vệt cầu lông), kích thước tùy thuộc vào lỗ thủng, thường to hơn lỗ thủng khoảng 3mm đường kính. Khâu vết lấy cân cơ 1 lớp.
- Lấy bỏ viền xơ quanh lỗ thủng nhĩ (loại bỏ biểu bì bò qua mép lỗ thủng): thường dùng que nhọn và kẹp phẫu tích.
- Rạch da trong tai: dùng dao khuỷu rạch da thành sau trên ống tai ngoài hình chữ V đáy quay ra ngoài, 2 mép rạch sát khung nhĩ ở vị trí 1 giờ và 6 giờ với tai phải, 11 giờ và 6 giờ với tai trái.
- Bóc tách da thành sau ống tai ngoài: từ đỉnh chữ V đến sát khung nhĩ, bóc tách sau màng nhĩ 1 lớp, chú ý tránh làm tổn thương dây thừng nhĩ.
- Gỡ bệnh tích viêm trong hòm nhĩ: gỡ xơ bám quanh chuỗi xương con.
- Vá nhĩ: lót gelaspon tẩm nước muối sinh lý trong hòm nhĩ, đặt mảnh cân cơ ướt tỳ lên trên cán búa; đặt lại vạt da ống tai màng nhĩ ra ngoài mảnh vá; chèn gelaspon (giữ lớp biểu bì và da ống tai ngoài ép chặt vào mảnh vá và thành sau ống tai xương). Chèn merocel tai vào ống tai ngoài.
- Băng ép nhẹ.

2. Chỉnh hình tai giữa tít II

Được chỉ định khi cán xương búa bị ăn mòn, mảnh ghép tạo hình màng nhĩ được đặt lên phần còn lại của xương búa, hoặc trực tiếp lên xương đe.

- Mở sào bào thương nhĩ lấy hết bệnh tích, lấy bệnh tích quanh xương con; cán búa có thể bị mất, còn lại thân, chỏm xương búa khớp búa đe và xương bàn đạp còn nguyên vẹn. Mảnh ghép tạo hình màng nhĩ được đặt lên phần thân xương búa hoặc trực tiếp lên xương đe.
- Đặt lại da vành tai, dùng tente (mảnh gạc nhỏ) tẩm dầu parafin và kháng sinh hoặc merocel tai chèn vào ống tai ngoài. Khâu phục hồi vết mổ theo lớp giải phẫu. Băng ép.

3. Chỉnh hình tai giữa tít III

Được chỉ định khi tổn thương mất hai xương búa và xương đe, xương bàn đạp còn nguyên vẹn và di động tốt. Mảnh ghép tạo hình màng nhĩ sẽ được đặt trực tiếp lên chỏm xương bàn đạp.

- Người bệnh được mổ khoét chũm tiết căn, bộc lộ ngách mặt, ngách nhĩ, lấy hết sùi, cholesteatoma. Lấy một mảnh silastic đặt bắc cầu từ miệng lỗ vòi ngang qua cửa sổ tròn để tạo ra một hòm nhĩ nhỏ tạo điều kiện cho niêm mạc tái tạo lại.
- Đặt mảnh vá màng nhĩ trực tiếp lên chỏm xương bàn đạp, tạo hình ống tai rộng rãi, khâu chỉnh hình cửa tai, nhét bắc dầu kháng sinh.

4. Chỉnh hình tai giữa tít IV

Được chỉ định khi tổn thương mất xương búa, xương đe, mất cành xương bàn đạp; đế đạp còn và di động tốt. Dùng trong hốc mổ tiết căn xương chũm. Đế đạp sẽ tiếp nhận âm thanh trực tiếp.

- Lấy hết bệnh tích, làm sạch hốc mổ, đặt một mảnh silastic từ lỗ vòi qua ngang trên cửa sổ tròn tạo một hòm nhĩ nhỏ. Khoang này sẽ giúp cửa sổ tròn đảm bảo hoạt động sinh lý.
- Đặt mảnh ghép tạo hình màng nhĩ tiếp xúc đế xương bàn đạp, tạo hình ống tai rộng rãi, khâu chỉnh hình cửa tai, nhét bắc dầu kháng sinh.

5. Chỉnh hình tai giữa tít V

Được chỉ định khi tổn thương mất cả 3 xương con, đế xương bàn đạp bị cố định; Chỉ làm ở thì 2, cách lần mổ đầu ít nhất 12 tháng; Đảm bảo sạch bệnh tích.

- Tạo một cửa sổ trên vành bán khuyên ngang.
- Tuy nhiên, phẫu thuật này ít được thực hiện do ít hiệu quả và dễ xảy ra tai biến.

VI. THEO DÕI

Tình trạng toàn thân, tại chỗ (phòng dị ứng, chảy máu, nhiễm trùng).

VII. TAI BIẾN VÀ XỬ TRÍ

1. Tai biến trong mổ

- Kích thích mê nhĩ: chóng mặt, buồn nôn, nôn thường do động tác mạnh vào xương bàn đạp. Xử trí thuốc giảm chóng mặt (Tanganil 500 mg, tiêm tĩnh mạch), giảm nôn (Primperal 20 mg, tiêm tĩnh mạch).

- Liệt mặt ngoại biên: tổn thương dây VII có thể do bơm nước lạnh, do đung dập khi bóc tách bệnh tích, do khoan gây nóng. Xử trí corticoid (Solumedrol 40 mg, tiêm tĩnh mạch). Kiểm soát lại vùng mổ loại trừ khả năng dây VII bị đứt, nếu bị đứt nên mổ nối càng sớm càng tốt.

2. Tai biến sau mổ

- Kích thích mê nhĩ.

- Liệt VII ngoại biên.

- Nhiễm trùng: điều trị kháng sinh.

- Chảy máu: băng ép chặt, thuốc cầm máu toàn thân.

3. Tai biến muộn

Nghe kém: có thể do di lệch trụ dẫn.

CHƯƠNG 2 : LĨNH VỰC CẤP CỨU

LẤY DỊ VẬT MŨI

I. ĐẠI CƯƠNG

Dị vật mũi rất đa dạng:

- Trẻ em nghịch nhét vào mũi: giấy, nút cao su, nhựa, khay áo, hạt cườm, đoạn dây nhựa, dây thép, các hạt hữu cơ.

- Ở người lớn: khi làm thủ thuật bỏ sót những mảnh bông, mảnh gạc, trong chiến tranh có thể có mảnh đạn, bom. Trường hợp bệnh lý có sỏi ở mũi.

II. CHỈ ĐỊNH

Khi có dị vật ở trong mũi phải lấy ra.

III. CHỐNG CHỈ ĐỊNH

Không có.

IV. CHUẨN BỊ

1. Người thực hiện

Bác sĩ chuyên khoa Tai Mũi Họng.

2. Phương tiện

- Bộ khám mũi và lấy dị vật.

- Bông, bác để có thể phải nhét bác hoặc merocel.

- Thuốc co mạch, thuốc tê tại chỗ.

- Máy hút.

3. Người bệnh

Người bệnh hoặc bố mẹ trẻ được giải thích kỹ.

V. CÁC BƯỚC TIẾN HÀNH

1. Tư thế người bệnh

- Người lớn: ngồi trên ghế.

- Trẻ em: phải có người lớn bế ngồi trên ghế.

2. Vô cảm

Trẻ nhỏ không phối hợp được với thầy thuốc để tiến hành thủ thuật thì có thể gây mê ngắn.

3. Kỹ thuật

- Dị vật mới, dễ lấy: lấy bằng móc kéo từ sau ra trước.

- Dị vật để lâu, khó lấy:

+ Có định đầu người bệnh cẩn thận.

+ Hút sạch mũi, mũi, chất xuất tiết ở hốc mũi.

+ Đặt vào mũi bắc có thấm thuốc co mạch làm cho hốc mũi rộng ra.

+ Giỏ 1-2 giọt thuốc tê niêm mạc (xylocain 3%) làm tê tại chỗ.

+ Banh mũi, dùng móc luồn ra phía sau của dị vật rồi kéo dị vật từ từ ra ngoài.

+ Trong trường hợp khó khăn hoặc dị vật để lâu quá calci hóa, cần phải gây mê rồi lấy dị vật qua nội soi hoặc kính hiển vi.

VI. THEO DÕI VÀ CHĂM SÓC

- Chảy máu: tùy theo mức độ nặng nhẹ mà quyết định nhét bắc mũi trước hay không.

- Sau khi lấy dị vật xong, nhỏ mũi bằng Argryol 1-3% để sát khuẩn, ngày 2 lần, trong 3 ngày.

- Nếu phải phẫu thuật: chăm sóc như một ca phẫu thuật mũi.

VII. TAI BIẾN VÀ XỬ TRÍ

- Làm xây xát niêm mạc gây chảy máu mũi: cầm máu.

- Trẻ em sợ có thể gây choáng ngất do đau: chống choáng, giảm đau tốt.

NHÉT BẮC MŨI TRƯỚC

I. ĐỊNH NGHĨA

Dùng bắc (mèche) nhét chèn chặt vào hốc mũi qua cửa mũi trước.

II. CHỈ ĐỊNH

Các trường hợp chảy máu mũi trước (người bệnh ngồi, máu chảy chủ yếu qua cửa mũi trước) không cầm được bằng những biện pháp đơn giản.

III. CHỐNG CHỈ ĐỊNH

Không có.

IV. CHUẨN BỊ

1. Người thực hiện

- Bác sĩ chuyên khoa Tai Mũi Họng.

- Điều dưỡng hỗ trợ.

2. Phương tiện

- Bộ dụng cụ cầm máu mũi.

- Nguồn sáng (đèn Clar).

- Máy hút.

- Bắc gấp bằng gạc hoặc loại được sản xuất đặc biệt chuyên dùng hoặc merocel.

- Thuốc: tê niêm mạc tại chỗ, mỡ kháng sinh, mỡ cầm máu, dầu paraffin, dầu gômênon.

3. Người bệnh

- Được giải thích kỹ về thủ thuật.
- Được kiểm tra mạch, huyết áp.

4. Hồ sơ bệnh án

- Theo quy định, khai thác bệnh án chuyên khoa Tai Mũi Họng.
- Xét nghiệm cơ bản: công thức máu, máu chảy, máu đông, yếu tố đông máu, HIV.

V. CÁC BƯỚC TIẾN HÀNH

1. Vô cảm

Xịt hoặc đặt thuốc tê niêm mạc tại chỗ.

2. Tư thế

Người bệnh nằm, đầu hơi ngửa ra sau.

3. Kỹ thuật

- Hút máu đông trong mũi, xác định hốc mũi chảy máu.
- Dùng kẹp khuỷu hoặc bay nhẹ nhàng nhét bấc tẩm dầu hoặc mỡ vào hốc mũi theo hình đèn xếp từ sau ra trước, chú ý làm vững và nhét chặt ngay từ đầu cho đến khi đầy. Nếu dùng merocel đẩy merocel dọc sàn mũi từ trước ra sau cho đến cửa mũi sau, sau đó bơm Betadin pha loãng làm trương to miếng merocel.
- Đe lưỡi kiểm tra xem còn máu chảy xuống họng không.

VI. THEO DÕI VÀ XỬ TRÍ TAI BIẾN

1. Theo dõi

- Chảy máu tái diễn, mạch, huyết áp, choáng.
- Kháng sinh toàn thân chống nhiễm khuẩn.
- Giảm đau, cầm máu, chống phù nề
- Rút bấc tối đa sau 48 giờ.

2. Xử trí

- Choáng do đau và quá sợ hãi: giải thích kỹ càng cho người bệnh trước khi tiến hành thủ thuật, dùng thuốc an thần, trợ tim mạch.
- Tuột bấc xuống họng do không làm vững hoặc nhét không chặt: nhét lại bấc, chú ý làm vững và nhét chặt ngay từ đầu.
- Sau khi nhét, máu vẫn chảy: kiểm tra hốc mũi bên kia xem có chảy máu không, kiểm tra lại xem nhét bấc có đúng kỹ thuật không. Có thể kèm theo chảy máu mũi sau phải nhét bấc mũi sau.

NHÉT BẮC MŨI SAU

I. ĐỊNH NGHĨA

Dùng bấc (đã cuộn lại) chèn chặt vào cửa mũi sau qua đường miệng.

II. CHỈ ĐỊNH

Các trường hợp chảy máu mũi sau (người bệnh ngồi, máu chảy chủ yếu xuống họng).

III. CHỐNG CHỈ ĐỊNH

Không có.

IV. CHUẨN BỊ

1. Người thực hiện

Bác sĩ chuyên khoa Tai Mũi Họng.

2. Phương tiện

- Bộ dụng cụ cầm máu mũi có thêm một sonde Nelaton cỡ nhỏ.
- Nguồn sáng (đèn Clar).
- Máy hút.
- Cuộn gạc chặt, kích thước 2 cm đường kính, chiều ngang 3 - 3,5 cm, có buộc chỉ ở giữa với 3 đầu dây; tốt nhất nên dùng chỉ lanh to, bấc mũi hoặc merocel.
- Thuốc: tê niêm mạc, mỡ kháng sinh, mỡ cầm máu, dầu paraffin, gomenol.

3. Người bệnh

- Được giải thích kỹ cho người bệnh về thủ thuật.
- Kiểm tra mạch, huyết áp.

4. Hồ sơ bệnh án

- Bệnh án chuyên khoa Tai Mũi Họng.
- Xét nghiệm cơ bản: công thức máu, máu chảy, máu đông, yếu tố đông máu, HIV.

V. CÁC BƯỚC TIẾN HÀNH

1. Vô cảm

Xịt tê hoặc đặt tê tại chỗ.

2. Tư thế

Người bệnh nằm, đầu hơi ngửa ra sau.

3. Kỹ thuật

- Hút máu đông ở hai bên hốc mũi: xác định hốc mũi chảy máu.
- Luồn sonde Nelaton từ cửa mũi trước (bên chảy máu) qua hốc mũi xuống họng, kéo qua mồm bằng kim Kocher.
- Buộc 2 trong số 4 đầu chỉ của cuộn bấc đã tẩm dầu hoặc mỡ vào đầu ống sonde.
- Kéo trở lại ngược ống sonde ra cửa mũi trước, đồng thời dùng ngón trỏ phải đẩy cuộn bấc lên vùng họng mũi chèn chặt vào vùng cửa mũi sau.
- Nhét bấc mũi trước bên chảy máu (hoặc merocel).
- Cố định cuộn bấc bằng cách buộc hai đầu chỉ vào một nút gạc ở cửa mũi trước.
- Cố định đầu chỉ còn lại ở miệng vào má bằng băng dính.
- Kiểm tra họng xem còn chảy máu không.

VI. THEO DÕI VÀ XỬ TRÍ TAI BIẾN

1. Theo dõi

- Mạch, huyết áp, choáng.
- Kháng sinh toàn thân chống nhiễm khuẩn.
- Giảm đau cầm máu, chống phù nề, thuốc cầm máu.
- Rút bấc sau 48 giờ.

2. Xử trí

- Choáng do đau và quá sợ hãi: giải thích kỹ cho người bệnh, dùng thuốc an thần, trợ tim.
- Sau khi nhét, máu vẫn chảy: có thể vì cuộn bấc quá nhỏ hoặc nhét không chặt: phải nhét lại.

CÀM MÁU MŨI BẰNG MEROCEL

I. ĐẠI CƯƠNG/ĐỊNH NGHĨA

Là thủ thuật đặt merocel vào hốc mũi nhằm cầm máu mũi.

II. CHỈ ĐỊNH

Chảy máu mũi lần đầu, chảy máu mũi trong trường hợp chưa có chỉ định nội soi cầm máu mũi.

III. CHỐNG CHỈ ĐỊNH

Người bệnh đang cao huyết áp, phải điều trị hạ huyết áp trước, nếu không tự cầm máu mới cầm máu mũi bằng merocel.

IV. CHUẨN BỊ

1. Người thực hiện

- Bác sĩ chuyên khoa Tai Mũi Họng.
- Điều dưỡng chuyên khoa trợ giúp.

2. Phương tiện

- Bộ dụng cụ khám tai mũi họng thông thường (nội soi nếu có).
- Merocel tùy theo nhét 1 hay 2 bên mũi: 01 hoặc 02 miếng.
- Xylanh 05 ml: 01 cái dùng 1 lần.
- Nước muối sinh lý: 01 chai.
- Bình phun thuốc tê tại chỗ.
- Ống hút, máy hút.

3. Người bệnh

- Được hỏi bệnh, thăm khám toàn thân, nhằm phát hiện các bệnh toàn thân là nguyên nhân gây chảy máu mũi để tiếp tục điều trị sau khi cầm máu.
- Được thăm khám tai, mũi, họng để tìm điểm chảy máu và tình trạng chảy máu.
- Được giải thích về thủ thuật

4. Hồ sơ bệnh án

Theo quy định mẫu của Bộ Y tế.

V. CÁC BƯỚC TIẾN HÀNH

1. Người thực hiện

Bác sĩ chuyên khoa Tai Mũi Họng.

2. Kiểm tra người bệnh

Thăm khám toàn thân và tại chỗ, đánh giá số lượng máu chảy và mức độ mất máu.

3. Thực hiện kỹ thuật

3.1. Vô cảm

Gây tê tại chỗ.

3.2. Tư thế người bệnh

Người bệnh ngồi hoặc nằm ngửa tại giường.

3.3. Kỹ thuật

- Thăm khám, hút sạch máu mũi, đánh giá sơ bộ vị trí chảy máu.
- Dùng merocel đặt vào hốc mũi, hướng tới vị trí chảy máu đánh giá qua thăm khám.
- Bơm nước muối sinh lý để làm phồng merocel.

- Kiểm tra cửa mũi trước và thành sau họng để kiểm tra chảy máu.

VI. THEO DÕI

Cho kháng sinh, giảm viêm 5 ngày. Rút merocel trong vòng 48 giờ.

VII. XỬ TRÍ TAI BIẾN

Trường hợp chảy máu tái phát hay không cầm máu được bằng merocel cần được nội soi kiểm tra, cầm máu mũi.

LẤY DỊ VẬT HẠ HỌNG

I. ĐẠI CƯƠNG

Là thủ thuật lấy bỏ dị vật ra khỏi hạ họng.

II. CHỈ ĐỊNH

Các trường hợp dị vật được mắc lại trong hạ họng.

III. CHỐNG CHỈ ĐỊNH

- Không có chống chỉ định đặc biệt nào.
- Trường hợp soi bằng ống soi thanh quản hoặc ống soi thực quản cứng, chống chỉ định những trường hợp có bệnh lý cột sống cổ hoặc há miệng hạn chế.
- Cần lưu ý hỏi kỹ tiền sử dị ứng trước khi vô cảm.

IV. CHUẨN BỊ

1. Người thực hiện

- Bác sĩ chuyên khoa Tai Mũi Họng.
- Điều dưỡng chuyên khoa trợ giúp.
- Bác sĩ gây mê hồi sức nếu người bệnh gây mê.

2. Phương tiện

- Bộ dụng cụ khám tai, mũi, họng thông thường, có gương soi thanh quản.
- Bộ khám nội soi có que dẫn sáng (optique) 70 hoặc 90 (nếu có).
- Bộ soi thanh quản (hoặc bộ soi thực quản ống cứng 20 cm) kèm ống hút.
- Kim Frankel hoặc kẹp phẫu tích gấp dị vật hạ họng.

3. Người bệnh

Được thăm khám và giải thích về quy trình và các tai biến của thủ thuật, kí giấy cam đoan.

4. Hồ sơ bệnh án

- Các xét nghiệm cơ bản cho phẫu thuật (trong trường hợp cần gây mê).
- Chụp X-quang (CT-scanner nếu cần) để xác định vị trí kích thước dị vật nhất là trong các trường hợp dị vật cắm sâu trong thành hạ họng. Làm bệnh án theo mẫu (trong trường hợp cần gây mê).

V. CÁC BƯỚC TIẾN HÀNH

1. Kiểm tra hồ sơ

Kiểm tra các bước thăm khám, kết quả xét nghiệm cơ bản, X-quang nếu có.

2. Kiểm tra người bệnh

Hỏi tiền sử dị ứng và các bệnh toàn thân khác (tim mạch, thận).

3. Thực hiện kỹ thuật

3.1. Vô cảm

Gây tê, tiền mê hoặc gây mê nội khí quản.

3.2. Tư thế người bệnh

Người bệnh ngồi theo tư thế khám nội soi hoặc nằm ngửa, kê gối dưới vai (trong trường hợp soi trực tiếp bằng ống soi thanh quản hoặc ống soi thực quản).

3.3. Kỹ thuật

3.3.1. Soi gấp dị vật hạ họng bằng kim Frankael

- Người bệnh ngồi.
- Gây tê hạ họng bằng thuốc tê tại chỗ.
- Soi tìm dị vật bằng gương soi thanh quản gián tiếp hoặc nội soi.
- Gấp dị vật bằng kim Frankael.

3.3.2. Soi gấp bằng ống soi thanh quản hoặc ống soi thực quản cứng

- Người bệnh nằm ngửa kê gối dưới vai.
- Gây tê, tiền mê hoặc gây mê.
- Soi tìm dị vật bằng ống soi hạ họng.
- Gấp dị vật bằng kim gấp dị vật hạ họng.

VI. THEO DÕI

- Cho kháng sinh, giảm viêm 5 ngày.
- Theo dõi tình trạng tràn khí, nhiễm trùng vùng cổ.

VII. XỬ TRÍ TAI BIẾN

- Nhiễm trùng vùng cổ: điều trị kháng sinh, mở cạnh cổ nếu cần.
- Điều trị tràn khí nếu có.
- Dị vật xuyên thủng thành hạ họng, đi ra vùng cổ cần được chụp phim, đánh giá vị trí và mở cạnh cổ để lấy dị vật theo chỉ định.

LẤY DỊ VẬT TẠI

I. ĐẠI CƯƠNG

Dị vật tai thường có 2 loại:

- Dị vật hạt: Trẻ em nghịch hay nhét vào tai hạt cườm, đậu, ngô, người lớn có thể là hạt chanh, hạt thóc.
- Dị vật sống: gián đất, kiến, ve chui vào tai gây đau và khó chịu. Ngoài ra có thể gặp những dị vật vô cơ hoặc hữu cơ khác.

II. CHỈ ĐỊNH

Khi dị vật rơi vào tai thì phải lấy ra.

III. CHỐNG CHỈ ĐỊNH

Không có.

IV. CHUẨN BỊ

1. Người thực hiện

Bác sĩ chuyên khoa Tai Mũi Họng.

2. Phương tiện

- Bộ dụng cụ lấy dị vật.
- Nước ấm (khoảng 37 - 38°C).

3. Người bệnh và hồ sơ bệnh án

Làm các xét nghiệm cơ bản để gây mê nếu ở trẻ em, dị vật khó lấy. Trẻ nhỏ được bế giữ cẩn thận.

V. CÁC BƯỚC TIẾN HÀNH

1. Dị vật hạt

- Dị vật mới, dễ lấy: lấy bằng móc tai.
- Dị vật khó lấy:
 - + Trẻ em có thể phải gây mê toàn thân.
 - + Soi tai kỹ để đánh giá vị trí của dị vật.
 - + Dùng nước ấm 37°C bơm vào thành trên của ống tai ngoài dưới áp lực, áp lực nước sẽ đẩy dị vật ra ngoài.
 - + Nếu bơm không ra thì dùng dụng cụ để lấy dị vật ra.
 - + Trong trường hợp dị vật lớn, ống tai sưng nề có thể rạch sau tai rồi bỏ đôi ống tai ra lấy dị vật.

2. Dị vật sống

- Phải làm chết dị vật rồi mới lấy ra.
- Người bệnh nằm nghiêng, tai có dị vật hướng lên trên, nhỏ vào tai mấy giọt dung dịch chloramphenicol 0,4% hoặc dầu gomenol. Đợi 10 phút cho côn trùng chết đi rồi lấy bằng bơm nước hoặc kim gấp.

VI. THEO DÕI VÀ CHĂM SÓC

- Nếu viêm tấy ống tai phải dùng kháng sinh toàn thân, thuốc chống phù nề.
- Nếu làm sây sát, chảy máu: phải đặt bấc thấm dầu + kháng sinh.
- Thuốc giảm đau cho người bệnh.
- Nếu bị rách màng nhĩ: làm thuốc điều trị ổn định sau đó vá màng nhĩ.

VII. TAI BIẾN VÀ XỬ TRÍ

- Rách ống tai ngoài gây chảy máu và viêm tấy ống tai ngoài.
- Dị vật sát màng nhĩ: có thể làm rách màng nhĩ, khi lấy dị vật phải hết sức nhẹ nhàng, không thô bạo.

SOI THANH KHÍ PHẾ QUẢN, CHẨN ĐOÁN VÀ LẤY DỊ VẬT

I. ĐẠI CƯƠNG

Soi thanh khí phế quản là đưa ống soi cứng hoặc mềm vào thanh khí và phế quản để thăm khám chẩn đoán và làm các thủ thuật.

II. CHỈ ĐỊNH

- Dị vật đường thở.
- Ho ra máu.
- Dẫn phế quản.
- Cắt hạt xơ, polyp dây thanh âm.
- Bấm sinh thiết khối u ở thanh quản để chẩn đoán.
- Nắm phế quản.
- Viêm phế quản mủ.
- U phế quản, khí quản.

- Khó thở sau phẫu thuật.
- Chấn thương thanh khí quản (soi bằng ống mềm).

III. CHỐNG CHỈ ĐỊNH

- Người bệnh từ chối soi.
- Suy tim nặng.
- Lao phổi đang tiến triển.
- Dẫn quai động mạch chủ thì chống chỉ định với ống soi cứng.
- Khối u ở thanh quản che lấp thanh quản gây khó thở thanh quản từ độ II trở lên.

IV. CHUẨN BỊ

1. Người thực hiện

Bác sĩ chuyên khoa cấp I Tai Mũi Họng có kinh nghiệm nội hô hấp.

2. Phương tiện

Máy soi phế quản cứng, máy soi phế quản mềm, máy hút, oxy, thuốc gây tê tại chỗ, kẹp sinh thiết, kẹp gấp dị vật.

3. Người bệnh

- Khám toàn thân.
- Làm các xét nghiệm cơ bản máu, nước tiểu, chụp phổi trừ trường hợp cấp cứu khó thở do dị vật có thể làm sau.
- Cho người bệnh uống thuốc an thần tối hôm trước soi, sáng hôm soi nhịn ăn uống, lấy mạch, nhiệt độ.
- Giải thích trước soi và ký giấy cam đoan thực hiện kỹ thuật.

4. Hồ sơ bệnh án

Theo quy định của Bộ Y tế.

V. CÁC BƯỚC TIẾN HÀNH

- Có thể gây mê hoặc gây tê.
- Đưa ống soi vào thanh quản.
- Đưa ống soi vào khí quản.
- Vào phế quản phải hoặc trái, lần lượt tìm các nhánh phế quản thùy.
- Nếu thấy dị vật dùng kẹp gấp ra (chọn loại kẹp phù hợp với tính chất dị vật).
- Nếu thấy u dùng kẹp sinh thiết, sinh thiết 1 mảnh u.

VI. THEO DÕI

- Trong khi soi: mạch, huyết áp, nhịp thở, theo dõi sắc da và niêm mạc.
- Sau khi soi: khó thở, mạch, nhiệt độ, huyết áp.

VII. TAI BIẾN VÀ XỬ TRÍ

1. Trong khi soi

- Dị ứng các thuốc gây tê tại chỗ: xử trí theo quy trình chống dị ứng và sốc phản vệ.
- Phản xạ co thắt thanh quản: dự phòng bằng gây tê thật tốt thanh khí quản. Khi bắt đầu dấu hiệu co thắt ngừng ngay các thủ thuật, cho người bệnh thở oxy, khi có co thắt tiêm thuốc dẫn cơ, đặt nội khí quản, hô hấp hỗ trợ.
- Phản xạ ngừng tim đột ngột.
- Chảy máu: cầm máu tại chỗ

- Suy hô hấp cấp do dị vật bít tắc phế quản: nhanh chóng lấy dị vật và hô hấp hỗ trợ.

2. Sau khi soi

- Khó thở thanh quản do sang chấn phù nề thanh quản: cho thuốc chống phù nề, thở oxy, nếu cần mở khí quản.

- Sốt cao, da xanh tái: đề phòng sau soi nhỏ mũi bằng adrenalin 0,1%, theo dõi nhiệt độ 30 phút 1 lần, cho hạ nhiệt độ, thở oxy, an thần, hồi sức, nếu cần đặt nội khí quản và thở máy.

SOI THỰC QUẢN LẤY DỊ VẬT

I. ĐẠI CƯƠNG

Soi thực quản là phương pháp khám bằng ống soi cứng hoặc mềm đưa vào thực quản để chẩn đoán các bệnh thực quản và làm các thủ thuật lấy dị vật, nong thực quản, sinh thiết.v.v

II. CHỈ ĐỊNH

- Nghi ngờ có bệnh thực quản.

- Dị vật thực quản.

III. CHỐNG CHỈ ĐỊNH

- Người bệnh từ chối soi.

- Lao cột sống cổ.

- Bị nhiễm trùng cấp, viêm thực quản cấp, áp xe thực quản cổ, áp xe trung thất (do dị vật).

- Cao huyết áp, suy tim, nhồi máu cơ tim.

- Phòng quai động mạch chủ.

- Bông thực quản ở giai đoạn choáng.

- Khít hàm.

Đối với ống soi mềm vẫn có chỉ định soi rộng rãi, trừ: nhiễm trùng lan rộng (áp xe quanh thực quản).

IV. CHUẨN BỊ

1. Người thực hiện

Bác sĩ chuyên khoa Tai Mũi Họng có kinh nghiệm soi thực quản.

2. Phương tiện

- Bộ ống soi thực quản cứng hoặc mềm (gồm nguồn sáng, dây dẫn và ống soi).

- Máy hút, ống hút.

- Kẹp sinh thiết hoặc gắp dị vật.

- Ô xy.

3. Người bệnh

- Khám toàn thân.

- Làm xét nghiệm cơ bản, chụp thực quản cản quang hoặc cổ nghiêng.

- Cho người bệnh uống thuốc an thần tối hôm trước soi.

- Nhịn ăn, uống trước soi 2 giờ.

- Giải thích trước soi và ký giấy cam đoan làm kỹ thuật.

4. Hồ sơ bệnh án

Theo quy định của Bộ Y tế.

V. CÁC BƯỚC TIẾN HÀNH

- Gây tê niêm mạc hoặc gây mê nội khí quản.
- Tim sụn nắp thanh quản, vén nắp thanh thật đi sau 2 sụn phổi.
- Đưa ống soi qua miệng thực quản, soi thực quản cổ tìm dị vật hoặc đánh giá tổn thương.
- Soi thực quản ngược tìm dị vật hoặc đánh giá tổn thương.
- Vượt qua eo cơ hoành.
- Rút ống soi ra từ từ, kiểm tra lại.

VI. THEO DÕI

- Trong khi soi: mạch, nhịp thở, huyết áp, màu sắc da và niêm mạc.
- Theo dõi sau soi: khó thở, mạch, nhiệt độ, huyết áp.

VII. TAI BIẾN VÀ XỬ TRÍ

1. Trong khi soi

- Phản xạ co thắt thanh quản đối với trường hợp gây tê:
 - + Dự phòng bằng gây tê thật tốt thanh quản, họng, hạ họng.
 - + Khi bắt đầu xuất hiện dấu hiệu co thắt ngừng ngay các thủ thuật, cho người bệnh thở oxy; khi còn có co thắt thực sự tiêm ngay thuốc giãn cơ, đặt nội khí quản, hô hấp hỗ trợ.
- Khó thở do dị vật to hay ở trẻ gây chèn ép: ngừng soi, cho gây mê giãn cơ, đặt nội khí quản sau đó soi thực quản.
- Phản xạ ngừng tim: khi phát hiện biểu hiện ngừng tim phải ngừng soi, cho thở oxy kích thích thật mạnh để lập lại phản xạ. Nếu cần tiêm adrenalin vào tim, xoa bóp ngoài lồng ngực.
- Chảy máu: do rách, thủng thực quản, cầm máu tại chỗ, theo dõi mạch, huyết áp. Nếu cần truyền máu hồi sức, gửi ngoại khoa.

2. Sau khi soi

- Hội chứng sốt cao xanh tái trẻ nhỏ: đề phòng bằng cách sau soi nhỏ mũi adrenalin 0,1%, theo dõi nhiệt độ 30 phút 1 lần, cho hạ nhiệt độ, thở oxy an thần, gây mê nội khí quản thở mask.
- Thủng thực quản: hồi sức, kháng sinh liều cao, đặt ống thông dạ dày, chuyển khoa ngoại điều trị.
- Khó thở do sang chấn: cho kháng sinh, thuốc chống phù nề, thở oxy.

CHÍCH ÁP XE QUANH AMIDAN

I. ĐẠI CƯƠNG

Chích rạch dẫn lưu mủ khoảng quanh amidan qua đường miệng.

II. CHỈ ĐỊNH

Các áp xe quanh amidan (viêm tấy quanh amidan giai đoạn hình thành mủ).

III. CHỐNG CHỈ ĐỊNH

Viêm tấy quanh amidan chưa hóa mủ.

IV. CHUẨN BỊ

1. Người thực hiện

Bác sĩ chuyên khoa Tai Mũi Họng.

2. Phương tiện

- Đèn Clar, gương trán...
- Đè lưỡi khuỷu.

- Bơm tiêm 5 - 10 ml và kim chọc dò to.
- Dao chích nhọn mũi.
- Kim Lube - Bacbông.
- Máy hút.
- Thuốc: tê niêm mạc, oxy già 12 đơn vị.

3. Người bệnh

- Được giải thích kỹ về thủ thuật.

4. Hồ sơ bệnh án

- Bệnh án chuyên khoa Tai Mũi Họng.
- Xét nghiệm cơ bản: công thức máu, máu chảy, máu đông.

V. CÁC BƯỚC TIẾN HÀNH

1. Vô cảm

Gây tê niêm mạc họng bằng phun dung dịch tê niêm mạc.

2. Tư thế

Người bệnh ngồi, tựa lưng, đầu hơi ngửa, há miệng rộng.

3. Kỹ thuật

- Chọc thăm dò bằng bơm tiêm và kim to: chọc nơi phồng nhất ở trụ trước, sâu khoảng 1 cm.
- Nếu có mũ, dùng dao nhọn chích 1 đường song song với trụ trước, đi qua điểm chọc, dài khoảng 1 cm, sâu 1 cm vào ổ mũ.
- Dùng kim Lube - Bacbông banh rộng mép vết rạch, hút sạch mũ.
- Bơm rửa ổ áp xe bằng dung dịch NaCl 0,9%, oxy già 12 đơn vị hoặc dung dịch sát trùng.

VI. THEO DÕI VÀ XỬ TRÍ TAI BIẾN

1. Theo dõi

- Kháng sinh toàn thân.
- Chống viêm, giảm đau, chống phù nề.
- Làm thuốc hàng ngày: dùng kèm Lube-Bacbông banh rộng vết rạch, rửa ổ áp xe.
- Chỉ định cắt amidan sau 3 - 4 tuần để đề phòng tái phát.

2. Xử trí

- Choáng do đau và quá sợ hãi: giải thích kỹ càng cho người bệnh về thủ thuật, dùng thuốc trợ tim, trợ lực, an thần...
- Chảy máu ít: dùng bông tẩm dung dịch oxy già 12 đơn vị đặt vào vết rạch.

CHÍCH ÁP XE THÀNH SAU HỌNG

I. ĐỊNH NGHĨA

Chích áp xe thành sau họng là chích rạch dẫn lưu ổ mũ thành sau họng, khoảng 1 cửa Henle. Thường gặp ở trẻ nhỏ dưới 3 tuổi do viêm nhiễm hạch Gilet.

II. CHỈ ĐỊNH

Các áp xe thành sau họng.

III. CHỐNG CHỈ ĐỊNH

Không có.

IV. CHUẨN BỊ

1. Người thực hiện

Bác sĩ chuyên khoa I Tai Mũi Họng.

2. Phương tiện

- Nguồn sáng (đèn Clar...).
- Bơm tiêm 10-20 ml và kim to.
- Máy hút.
- Đè lưỡi khuỷu.
- Dao chích nhọn mũi.

3. Người bệnh

Được quấn chặt bằng khăn mổ.

4. Hồ sơ bệnh án

- Bệnh án chuyên khoa Tai - Mũi - Họng.
- Xét nghiệm cơ bản: công thức máu, máu chảy, máu đông.

V. CÁC BƯỚC TIẾN HÀNH

1. Vô cảm

Tùy theo tình trạng người bệnh có thể gây tê hoặc mê.

2. Tư thế

- Người bệnh nằm ngửa trên bàn, đầu thấp, thò ra đầu bàn do một người phụ giữ.
- Phẫu thuật viên đứng bên phải người bệnh (nếu thuận tay phải).

3. Kỹ thuật

- Tay trái đè lưỡi nhẹ nhàng bộc lộ thành sau họng.
- Dùng bơm tiêm chọc dò vào nơi phồng nhất sâu độ 5 mm, hút bớt mủ cho áp xe xẹp lại, người bệnh sẽ dễ thở hơn.
- Dùng dao nhọn chích theo chỗ chọc dò theo chiều trên dưới dài 5 mm.
- Hút sạch mủ.

VI. THEO DÕI VÀ XỬ TRÍ TAI BIẾN

1. Theo dõi

- Ngạt thở, choáng.
- Kháng sinh toàn thân chống viêm, chống phù nề.
- Khám lại họng hàng ngày, nếu cần thiết phải banh rộng vết chích và hút mủ.
- Sau 1 tháng, nên chỉ định nạo V.A.

2. Xử trí

- Đè lưỡi quá thô bạo gây nên ngừng thở đột ngột: bỏ đè lưỡi, hỗ trợ hô hấp cho người bệnh thở lại, sau đó đè lưỡi nhẹ nhàng và chọc hút bớt mủ.
- Khi chích, mủ trào ra nhiều tràn vào đường thở: hút mủ thật nhanh, cầm chân dốc ngược đầu xuống.

NẪN CHÍNH HÌNH THÁP MŨI SAU CHẤN THƯƠNG

I. ĐẠI CƯƠNG

Thủ thuật nhằm đưa xương chính mũi về vị trí cũ, dựng lại vách ngăn cho thẳng.

II. CHỈ ĐỊNH

Xương chính và vách ngăn bị vỡ sau chấn thương.

III. CHỐNG CHỈ ĐỊNH

Gãy xương chính mũi đi kèm chấn thương sọ não phải tạm thời ngừng xử trí để giải quyết sọ não và chấn thương trước, sau đó mới chỉnh lại xương chính mũi bị gãy.

IV. CHUẨN BỊ

1. Người thực hiện

- Bác sĩ chuyên khoa Tai Mũi Họng.
- Phẫu thuật viên đeo đèn Clar, người phụ thứ nhất đứng đối diện với phẫu thuật viên, người phụ thứ hai giữ đầu.

2. Phương tiện

- 01 cặp khuỷu.
- 01 bay to và đủ cứng, kim nâng sống mũi cuốn (Asch - Walsham).
- 01 soi mũi.
- 02 chén đựng thuốc sát trùng và thuốc tê.
- Khăn, bấc nhét mũi có tẩm dầu.
- Gạc có tẩm bột thạch cao hoặc nhựa bột (nhựa nhanh cứng).
- Ống hút và máy hút.

3. Người bệnh

- Chụp phim Blondeau, Hirtz, mũi nghiêng (tia mềm hơn).
- Người bệnh có choáng: chống choáng cho người bệnh trước.
- Thông thường xử trí chấn thương gãy xương chính mũi là gây tê tại chỗ. Tẩm một đoạn bấc có thấm dung dịch thuốc tê niêm mạc và co mạch và đặt vào mũi. Tiêm thuốc tê tại chỗ vào vách hõm mũi hai bên.

4. Hồ sơ bệnh án

Theo quy định của Bộ Y tế.

V. CÁC BƯỚC TIẾN HÀNH

1. Có thể gây tê tại chỗ hoặc gây mê

2. Đối với gây kín

- Đặt bấc có thấm thuốc tê tại chỗ và co mạch ở ngách trên, sau 10 phút rút ra. Tiêm thuốc tê tại chỗ vào vách ngăn mũi hai bên.
- Rút bấc ra, tay trái giữ banh mũi, tay phải dùng bay đưa lên sát ngách trên rồi từ từ đưa xương bị gãy về vị trí cũ.
- Nhét một bấc có thấm dầu parafin lên sát ngách trên để đỡ cho xương khỏi sập lại.
- Nếu bên kia cũng gãy thì tiếp tục làm như trên. Trong khi nhét bấc phải chỉnh lại vách ngăn cho cân đối.
- Làm một máng bằng bột thạch cao và gạc ra phía ngoài (hoặc nhựa) theo khuôn của mũi để đỡ khung cho mũi. Nẹp bột này được giữ 1 tuần rồi bỏ ra, rút bấc mũi sau 2 ngày.

3. Đối với xương chính gãy hở

- Phải xếp lại xương gãy về vị trí cũ.
- Độn gạc giữ phía bên trong mũi.
- Khâu phục hồi các bình diện rách: niêm mạc, cơ, da.
- Đặt bột khung (hoặc nhựa nhanh cứng).

VI. THEO DÕI

- Dùng kháng sinh toàn thân, nhỏ mũi bằng Argryrol 3%.
- Nếu gãy hở, bẩn, cần tiêm S.A.T.
- Làm thuốc mũi: hút dịch, khí dung mũi, luôn không để dính.

VII. TAI BIẾN VÀ XỬ TRÍ

- Chảy máu: nhét lại bấc cho chặt.
- Xương không liền tốt, can xấu: đập can, nắn lại.
- Ngạt do dính trong hốc mũi: chăm sóc tốt, tách dính.
- Viêm xoang do ứ đọng.

PHẪU THUẬT CHẤN THƯƠNG XƯƠNG GÒ MÁ

I. ĐẠI CƯƠNG

- Xương gò má là một phần của khối xương mặt, là một xương dày, khỏe, hình 4 cạnh tiếp khớp với 4 xương gồm xương trán, cánh lớn, xương bướm, xương thái dương, xương hàm trên.
- Chấn thương xương gò má là chấn thương khá thường gặp, tùy vào loại chấn thương và vị trí chấn thương có thể ảnh hưởng tới mắt và khớp thái dương hàm.
- Người ta phân chấn thương xương gò má thành 6 nhóm dựa vào sự di lệch của đường gãy:
 - + Gãy xương không di lệch.
 - + Gãy cung tiếp.
 - + Gãy thân xương gò má không bị xoay.
 - + Gãy thân xương gò má xoay vào trong.
 - + Gãy thân xương gò má xoay ra ngoài.
 - + Gãy nhiều đường.

II. CHỈ ĐỊNH

Gãy xương gò má có di lệch.

III. CHỐNG CHỈ ĐỊNH

Khi gãy xương gò má không di lệch.

IV. CHUẨN BỊ

1. Người thực hiện

- Bác sĩ chuyên khoa Tai Mũi Họng hoặc Răng Hàm Mặt.
- Điều dưỡng phụ giúp.

2. Phương tiện

- Thường là gây mê toàn thân.
- Dao mổ, kéo, bay, lóc xương.

3. Người bệnh

- Được bác sĩ giải thích kỹ về phẫu thuật trước mổ.
- Kiểm tra mạch, nhiệt độ, huyết áp.

4. Hồ sơ bệnh án

Đầy đủ với xét nghiệm cơ bản, phim chụp cắt lớp vi tính (CT scanner) chấn thương.

V. CÁC BƯỚC TIẾN HÀNH

- Gãy cung tiếp có di lệch nhiều hoặc ảnh hưởng tới khớp thái dương hàm phải nắn chỉnh lại theo phương pháp của Gillies: Đường rạch da dài 2 cm ở chân tóc mái. Bóc tách bộc lộ cân cơ thái dương. Rạch qua cân thái dương để đưa bẫy vào phía trong cung tiếp bẫy nắn chỉnh cung tiếp về vị trí bình thường.
- Gãy xương gò má mức độ vừa có di lệch: có thể dùng phương pháp nắn chỉnh của Gillies và đơn thuần hoặc phẫu thuật nắn chỉnh xương và kết hợp bằng nẹp vít ở 2 hoặc 3 vị trí như ở bờ dưới ổ mắt, mẫu ngoài ổ mắt, phần gò má cung tiếp.
- Gãy xương gò má mức độ nặng: là một phẫu thuật phức tạp bởi thể gãy này di lệch nhiều và gãy vỡ làm nhiều mảnh vụn, thường gặp các tổn thương phối hợp ở mắt. Đường vào kết hợp xương là những đường rạch ở da hay niêm mạc tùy từng vị trí cần kết hợp. Sau khi bộc lộ vùng xương gãy nắn chỉnh kết hợp xương bằng chỉ thép hoặc nẹp vít.
- Gãy sàn ổ mắt: trong thể gãy xương gò má có tổn thương sàn ổ mắt nên tổ chức quanh ổ mắt thoát vị xuống xoang hàm gây hạn chế vận động của nhãn cầu, nhìn đôi, cần phẫu thuật tái tạo sàn ổ mắt. Nếu tổn thương mắt xương nhiều có thể phải dùng vật liệu tự thân như sụn vách ngăn, sụn sườn hoặc nhân tạo như lưới ti tan, mảnh xốp polycthylen để sửa chữa khe hở sàn ổ mắt sau khi đã giải phóng phần thoát vị của tổ chức ổ mắt ra.

VII. TAI BIẾN VÀ XỬ TRÍ

- Nhiễm trùng: dùng kháng sinh tiêu.
- Phù nề: dùng chống viêm, giảm phù nề.
- Theo dõi vận động nhãn cầu, há miệng xem có loét không.

PHẪU THUẬT CHẤN THƯƠNG KHỐI MŨI SÀNG

I. ĐẠI CƯƠNG

- Chấn thương khối mũi sàng là một chấn thương tai mũi họng khá thường gặp, khá phức tạp.
- Việc xử trí phức tạp và khó khăn.
- Thực chất chấn thương khối mũi sàng gồm 2 loại hình là:
 - + Chấn thương tầng giữa sọ mặt.
 - + Chấn thương tầng trên sọ mặt.

II. CHỈ ĐỊNH

Khi có chấn thương khối mũi sàng có di lệch với tình trạng toàn thân ổn định, chấn thương sọ não đã được loại trừ.

III. CHỐNG CHỈ ĐỊNH

Khi có tình trạng cấp cứu khác cần giải quyết như chấn thương sọ não, chấn thương ngực, bụng.

IV. CHUẨN BỊ

1. Người thực hiện

- Bác sĩ chuyên khoa Tai Mũi Họng từ chuyên khoa cấp I trở lên, nắm chắc giải phẫu vùng mũi xoang.
- Bác sĩ phụ mổ, điều dưỡng, dụng cụ viên.

2. Phương tiện

- Bộ dụng cụ phẫu thuật mũi xoang.
- Nẹp vít hoặc chỉ thép.

3. Người bệnh

Được giải thích kỹ về bệnh và cách xử trí trước khi phẫu thuật.

4. Hồ sơ bệnh án

Đầy đủ với các xét nghiệm cơ bản để gây mê.

Có đầy đủ phim chụp CT scan vùng chấn thương và vùng lân cận.

V. CÁC BƯỚC TIẾN HÀNH

- Gây mê toàn thân với ống nội khí quản.
- Cách thức rạch da và nắn chỉnh xương gãy khác nhau tùy loại tổn thương. Nếu vỡ đơn giản di lệch ít có thể nắn chỉnh bằng móc, bay để mảnh xương trung gian về vị trí bình thường sau đó có thể cố định xương với nẹp vít hoặc chỉ thép.

Nếu vỡ phức tạp của khối mũi sàng rời ra nhiều mảnh lan rộng đến hố lệ, loại vỡ phức tạp này đôi khi làm chảy dịch não tủy vào hốc mũi, bắt buộc phải sử dụng kỹ thuật kết xương để tạo hình lại sống mũi thành trong ổ mắt. Nếu mặt xương lớn đôi khi phải dùng mảnh ghép xương để tái tạo lại tổn thương.

VI. THEO DÕI VÀ XỬ TRÍ

- Chảy máu: cầm máu.
- Chống nhiễm trùng: dùng kháng sinh.
- Chống phù nề: thuốc chống phù nề.
- Viêm màng não ở những trường hợp có rò dịch não tủy: kháng sinh thường là dùng cephalosporin thế hệ II, chống phù não.
- Theo dõi chức năng vận động của mắt, thị lực.

PHẪU THUẬT CHẤN THƯƠNG THANH KHÍ QUẢN

I. ĐẠI CƯƠNG

Chấn thương thanh khí quản là bệnh lý nguy hiểm đe dọa đến tính mạng người bệnh. Vấn đề điều trị bao gồm xử trí cấp cứu để bảo đảm thông khí tại đường thở nhằm cứu sống người bệnh ngay sau khi chấn thương. Vấn đề điều trị chuyên khoa cần phải làm sớm bao gồm điều trị nội khoa đơn thuần hoặc phẫu thuật.

II. CHỈ ĐỊNH

- Bằng chứng rõ ràng qua nội soi hay chụp cắt lớp vi tính có tổn thương rách niêm mạc, hở sụn, bất động dây thanh hay vỡ phức tạp.
- Những tổn thương nặng nề như rách rộng niêm mạc lan đến mép trước, vỡ sụn vụn nát, trật khớp sụn phễu.
- Vết thương thanh khí quản hở.

III. CHỐNG CHỈ ĐỊNH

Trong các chống chỉ định vì lý do gây mê hồi sức, tuy nhiên, không có chống chỉ định tuyệt đối. Nếu tổn thương đe dọa tính mạng người bệnh thì vẫn phải thực hiện phẫu thuật cấp cứu.

IV. CHUẨN BỊ

1. Người thực hiện

- Phẫu thuật viên đứng bên phải người bệnh.

- Người phụ đứng bên đối diện.

2. Phương tiện

- Bộ nội soi thanh khí quản ống cứng và optic.
- Bộ nội soi thực quản ống cứng.
- Dao mổ lưỡi 15 và 20.
- Kéo thẳng, kéo sim.
- Kẹp phẫu tích cầm máu các loại.
- Faraboeuf nhỏ 2 chiếc.
- Faraboeuf lớn 2 chiếc.
- Bay bóc tách cỡ to và nhỏ.
- Kẹp phẫu tích có máu và không máu.
- Bờ cào 2 răng đầu tròn.
- Chỉ khâu vicryl từ 1.0 đến 6.0.
- Chỉ thép hoặc chỉ không tiêu từ 1.0 đến 2.0 hoặc nẹp vít đường kính từ 1 mm đến 2 mm.
- Ống nong thanh quản.

3. Người bệnh

Tư thế nằm ngửa, kê gối dưới vai.

V. CÁC BƯỚC TIẾN HÀNH

Thì 1: Mở khí quản (nếu chưa được xử trí mở khí quản cấp cứu)

Thì 2: Soi thanh khí phế quản và thực quản trực tiếp bằng ống cứng và optic có gắn camera để đánh giá tổn thương một cách chính xác.

Thì 3: Phẫu thuật mở chỉnh hình thanh khí phế quản:

- Gây tê tại chỗ (bằng lidocain).
- Rạch da theo đường nếp lằn cổ ở mức ngang giáp nhẫn hoặc thấp hơn tùy tổn thương.
- Bóc tách vạt da kéo lên ngang mức xương móng, phía dưới ngang mức sụn nhẫn hoặc thấp hơn xuống dưới lỗ mở khí quản.
- Tách nhóm cơ dưới móng bộc lộ trực tiếp thanh khí quản và các đường vỡ.
- Rạch sụn giáp ở giữa xuyên qua màng giáp nhẫn hoặc sụn khí quản để bộc lộ lòng thanh khí quản.
- Đánh giá tổn thương trong lòng thanh khí quản.
- Khâu phục hồi các phần cơ dây thanh bị đứt, niêm mạc bị rách.
- Nối lại các mảnh tổn thương của thanh quản và khí quản bị đứt bằng vicryl 2.0 đến 4.0.
- Cố định đường vỡ bằng chỉ thép, chỉ không tiêu hay kết hợp bằng nẹp vít.
- Ghép tổ chức niêm mạc hoặc da trong trường hợp có tổn thương mất chất.
- Đóng lại đường mở sụn giáp bằng chỉ thép, chỉ không tiêu hay kết hợp bằng nẹp vít.
- Đóng lại màng sụn, cân, cơ và da.
- Đặt nong khi cần thiết.

VI. THEO DÕI VÀ XỬ TRÍ TAI BIẾN

1. Theo dõi

- Đặt sonde dạ dày để tránh hiện tượng ăn sặc vào đường thở sau phẫu thuật.
- Nghe phổi, chụp phổi theo định kỳ.

- Thuốc kháng sinh, chống viêm, chống trào ngược.
- Thay băng hàng ngày.
- Rút ống nong sau 7 ngày, 2 tuần, hoặc 6 đến 8 tuần tùy theo từng loại ống nong hoặc tình trạng tổn thương của người bệnh.
- Nội soi kiểm tra cắt tổ chức hạt sau khi rút ống nong.
- Rút ống thở sau khi người bệnh đã được rút ống thở mà thở tốt qua đường tự nhiên hoặc soi thanh khí quản kiểm tra, đánh giá lòng đường thở đã đủ rộng.

2. Xử trí

- Chảy máu vào đường thở hoặc vết mổ: tiến hành mở lại hốc mổ cầm máu.
- Tắc ống thở: thay ống thở hoặc hút rửa ống thở.
- Nhiễm trùng: dùng loại kháng sinh phù hợp.
- Tổ chức hạt che lấp lòng đường thở: tiến hành nội soi cắt tổ chức hạt.
- Sẹo hẹp thanh khí quản: mổ chỉnh hình thanh khí quản.

PHẪU THUẬT MỞ CẠNH CỔ

I. ĐỊNH NGHĨA

Là phẫu thuật mở vào vùng tổ chức liên kết quanh thực quản cổ, ngay cạnh bó mạch cảnh để dẫn lưu mủ hoặc lấy dị vật, hoặc mở vào thực quản, cạnh thực quản để lấy dị vật hoặc khâu thực quản.

II. CHỈ ĐỊNH

- Áp xe vùng quanh thực quản do dị vật đường ăn đâm thủng thực quản ra ngoài, mở để dẫn lưu mủ của áp xe.
- Viêm tấy tổ chức liên kết vùng cổ.
- Chấn thương gây thủng thực quản.
- Dị vật thực quản cổ to quá, không lấy được bằng đường tự nhiên.
- Mở cạnh cổ để cắt bỏ túi thừa thực quản.

III. CHUẨN BỊ

1. Người thực hiện

- Bác sĩ chuyên khoa cấp I Tai Mũi Họng và người phụ.
- Phẫu thuật viên đứng ở bên cần mổ.
- Người phụ thứ nhất đứng đối diện với phẫu thuật viên.
- Người phụ thứ hai đứng ở phía đầu người bệnh.

2. Phương tiện

02 Dao mổ; 01 bóc tách lòng máng; 01 kéo thẳng; 01 kéo cong dài; 01 kim phẫu tích có răng và không răng; 04 kim Kocher; 10 kim Halsted; 02 banh Farabeup; kim cặp kim và kim khâu; 04 kim cặp khăn mổ, 01 kim Kocher 20 cm; khăn, gạc, chỉ (lanh và catgút), thông Nelaton; ống hút và dây hút.

3. Người bệnh

- Người bệnh và người nhà được chuẩn bị kỹ về tư tưởng, cách ăn uống sau này bằng thông và những nguy hiểm có thể xảy ra khi mổ.
- Hồi sức chu đáo cho người bệnh vì bị mệt quá lâu ngày do không ăn uống được, do nhiễm khuẩn và nhiễm độc.
- Nếu có khó thở phải mở khí quản trước.

4. Hồ sơ bệnh án

Bệnh án đầy đủ xét nghiệm cơ bản, phim chụp cổ nghiêng.

IV. CÁC BƯỚC TIẾN HÀNH

1. Vô cảm

Có thể gây mê toàn thân hoặc gây tê tại chỗ.

2. Tư thế

Người bệnh nằm ngửa, đặt một gối ở dưới vai và nghiêng đầu sang bên đối diện. Có thể đặt một sonde thực quản để khi mổ dễ nhận biết.

3. Kỹ thuật

Thì 1: Rạch da dài 10 cm dọc theo bờ trước cơ ức - đòn - chũm bắt đầu từ bờ trên sụn giáp đến trên khớp ức đòn 1 cm, tìm cân cổ nông và rạch cân cổ nông ở bờ trước cơ ức đòn chũm. Giải phóng bờ trước cơ này và kéo ra phía ngoài.

Thì 2: Cắt lớp cân cổ giữa, bóc tách các cơ dưới móng: cơ ức - móng, cơ ức - giáp, cơ vai - móng bóc. Tách cơ vai móng và dùng dao cắt cơ này, cân giữa lộ ra trên toàn vết mổ; bóc tách mỡ vỏ bọc của ổ áp xe, mũ trào ra. Đền cân cổ sâu, bó mạch, thần kinh cánh, kéo bó mạch ra ngoài.

Thì 3: Buộc các mạch máu giáp trạng và cắt:

- Tĩnh mạch giáp trạng giữa.
- Động mạch giáp trạng dưới, thắt xa tuyến giáp để tránh thần kinh quặt ngược.
- Sờ thấy đốt sống cổ, khí quản và thực quản.

Thì 4: Rạch thực quản

Chỉ rạch thực quản khi dị vật to quá không lấy bằng đường tự nhiên được. Rạch thực quản xa dây thần kinh hồi quy (tức là rạch ở mặt sau của thực quản gần cạnh bên trái).

Dùng kim Rose lấy dị vật.

Thì 5: Xử trí vết mổ

- Nếu tổn thương thực quản gọn, không nhiễm khuẩn, có thể khâu ngay, khâu từng bình diện.
- Nếu nhiễm khuẩn nát, nhiều mũ không khâu, để khâu thì 2. Đặt hút rửa liên tục nếu nhiễm trùng nặng, nhiễm trùng sâu, có nhiều mũ và tổ chức hoại tử.
- Đặt bác kháng sinh hóc mổ để dẫn lưu.
- Đặt sonde thực quản cho người bệnh ăn sau mổ.

V. THEO DÕI VÀ XỬ TRÍ TAI BIẾN

1. Theo dõi

- 24 giờ đầu truyền dịch, ngày thứ 2 ăn sữa qua sonde thực quản, sau là các chất lỏng qua thông.
- Nếu hốc mổ có mũ thay băng ngày 1 - 2 lần rửa oxy già, hoặc hút rửa liên tục.

2. Xử trí

- Viêm trung thất mũ do mũ từ vùng cổ tràn xuống: kháng sinh, dẫn lưu trung thất, hút rửa liên tục.
- Viêm màng phổi mũ: chọc dẫn lưu mũ màng phổi.
- Vỡ động mạch cánh do dị vật chọc thủng hoặc do nhiễm khuẩn làm vỡ mạch máu; chảy máu ồ ạt:
 - + Phẫu thuật viên dùng ngón tay ép chặt vào đoạn mạch bị rách - mời ngay phẫu thuật viên mạch máu đến phối hợp phẫu thuật khâu hoặc thắt mạch máu. Nếu không xử trí nhanh người bệnh sẽ bị tử vong.

+ Nếu không có phẫu thuật viên mạch máu thì kẹp bằng kẹp hai đầu lỗ thủng, làm sạch vết thương và khâu mạch máu.

PHẪU THUẬT MỜ KHÍ QUẢN

I. ĐỊNH NGHĨA

Mờ khí quản là tạo ra một đường thở mới ở khí quản trong những trường hợp bí tắc hầu - thanh quản hoặc cho mục đích hồi sức chung.

II. CHỈ ĐỊNH

Bít tắc đường hô hấp trên do u, viêm, dị vật, chấn thương vùng cổ và thanh quản như:

- Dị vật thanh quản, khí quản, hạ họng.
- U hạ họng, thanh quản, u tuyến giáp chèn ép vào trong lòng khí quản.
- Viêm thanh quản bạch hầu, viêm thanh thiệt, viêm toàn bộ thanh quản phù nề, dị ứng.
- Chấn thương cổ và thanh quản.
- Liệt cơ mở thanh quản, uốn ván gây co thắt bất thường.
- Bại liệt thể hành não.
- Mờ khí quản để phòng ngừa trước trong những phẫu thuật lớn vùng cổ mặt.
- Mờ khi trong trường hợp phải hồi sức thở máy lâu dài.
- Sẹo hẹp thanh khí quản.
- Tổn thương từ bên ngoài chèn vào đường thở như u, viêm nhiễm trên sụn thanh khí quản gây xẹp thanh khí quản.

III. CHUẨN BỊ

1. Người thực hiện

Bác sĩ chuyên khoa cấp I Tai Mũi Họng và người phụ.

2. Phương tiện

01 dao mổ thường, 01 dao mổ nhỏ, 01 kéo thẳng, 01 kéo Sim, 04 kìm Kocher, 04 kìm Halstead, 02 banh Farabeup, 01 banh ba chạc Laborde, 01 bóc tách lòng máng, 02 kẹp phẫu tích (có máu và không máu) 01 kim cặp kim và kim, chỉ, 01 ống hút, dây cao su, máy hút, canuyn khí quản.

3. Người bệnh

Được chuẩn bị chu đáo theo quy định.

IV. CÁC BƯỚC TIẾN HÀNH

Có 3 loại mờ khí quản: mờ cao, mờ trung bình và mờ thấp. Trong trường hợp tối cấp có thể dùng một kim to (trocar) chọc qua màng giáp nhẫn cho người bệnh thở tạm.

1. Vô cảm

Gây tê, tiêm thuốc tê dưới da và tổ chức từ sụn nhẫn tới hõm ức, hoặc gây mê nếu được đặt ống nội khí quản trước.

2. Tư thế

Người bệnh nằm ngửa, dưới vai có đệm gối, đầu ngửa hết sức ra sau. Trong trường hợp khó thở nặng để người bệnh nằm bình thường, đến khi rạch được khí quản mới cho đầu ngửa.

Phẫu thuật viên đứng bên phải người bệnh, đeo nguồn sáng (đèn Clar) (hoặc đèn trần tốt). Người phụ đứng bên đối diện với phẫu thuật viên.

3. Kỹ thuật

Thì 1: Rạch da

Phẫu thuật viên dùng tay trái giữ lấy sụn giáp (ngón cái và ngón giữa hai bên sụn giáp ngón trỏ giữ giữa sụn giáp). Rạch từ bờ dưới sụn nhẫn, đường rạch khoảng 3 cm, cắt da và lớp mỡ dưới da, bộc lộ được cân nông, nếu chảy máu kẹp tạm.

Thì 2: Tách cơ

Dùng dao rạch cân nông theo đường trắng giữa. Dùng bóc tách, tách 2 nhóm cơ dưới móng sang hai bên. Dùng banh Faraboeuf kéo hai nhóm cơ sang hai bên.

Thì 3: Bộc lộ khí quản

Dùng bóc tách lòng máng gỡ tổ chức trước khí quản, kéo nhẹ eo tuyến giáp xuống dưới hoặc lên trên để bộc lộ khí quản. Nếu eo to quá dùng hai kẹp Kocher kẹp hai bên rồi cắt eo, để khâu buộc sau.

Thì 4: Chỉ rạch khí quản khi thấy vòng sụn khí quản

Tiêm nhanh 1 ml xylocain 1% vào khí quản để phản xạ ho (trước khi bơm hút ra có khí là đúng khí quản). Dùng dao nhỏ lưỡi dao quay lên trên, chọc thủng khí quản rồi hất lên trên theo đúng đường giữa, khoảng 2 vòng sụn.

Thì 5: Đặt ống canuyn khí quản

Luồn nhanh ống thông vào khí quản rồi rút ngay nòng ống thông ra, lắp ngay ống thông vào. Nếu khó khăn dùng banh ba chạc Labord banh lỗ mở ra.

Thì 6: Khâu da

Khâu da trên và dưới vài mũi.

Thì 7: Buộc băng

Buộc 2 dây quai cố định ra sau cổ để khi ho không bật ống ra được. Đặt yếm cho người bệnh.

V. THEO DÕI VÀ XỬ TRÍ TAI BIẾN

1. Theo dõi

- Mùa lạnh để người bệnh nằm buồng ấm, thoáng.
- Phải sử dụng máy hút và ống cao su nhỏ để hút đờm dãi khi xuất tiết.
- Ngày 2 - 3 lần nhẹ nhàng lấy ống thông trong ra, rửa thông sạch, sát khuẩn rồi lắp lại tránh tắc. Thay yếm khi bị bẩn.
- Khi nào bệnh khỏi, thở đường trên được thì rút ống. Trước khi rút ống cho thuốc an thần hay thuốc ngủ.
- Phải buộc băng đỡ hoặc kẻ chữ mới rút ống thông ở đầu giường người bệnh.
- Chuẩn bị một bộ ống thông sẵn đặt ngay đầu giường người bệnh, để khi cần đặt lại không lúng túng.

2. Xử trí

- Chảy máu:
 - + Chạm vào những mạch máu: kẹp buộc lại.
 - + Chạm vào tuyến giáp chảy máu: khâu lại.
 - + Mỡ khí quản lâu do loét, canuyn cọ chảy máu niêm mạc dễ cầm. Nếu chảy máu lớn vì vỡ các mạch máu cổ thì cần phải mở ra và kẹp buộc lại.
- Tràn khí:
 - + Tràn khí nhẹ dưới da: cần cắt bớt chỉ đã khâu.
 - + Tràn khí rộng: phải cắm kim cho thoát khí.
 - + Tràn khí màng phổi: phải hút liên tục để hồi sức, thở cho tốt.
- Đôi khi mở tốt rồi, toàn bộ hệ thống đường thở co thắt, nếu ta bóp bang mà chống lại bóng thì phải chống co thắt, thậm chí phải gây mê giãn cơ có máy thở hỗ trợ.

PHẪU THUẬT NỘI SOI CÀM MÁU MŨI

I. ĐỊNH NGHĨA

Là biện pháp cầm máu mũi bằng đông điện (đơn cực hoặc lưỡng cực) dưới nội soi có màn hình.

II. CHỈ ĐỊNH

Chảy máu mũi trước và chảy máu mũi sau.

III. CHỐNG CHỈ ĐỊNH

Không có chống chỉ định tuyệt đối.

IV. CHUẨN BỊ

1. Người thực hiện

Bác sỹ chuyên khoa Tai Mũi Họng.

2. Phương tiện

- Bộ nội soi có màn hình.
- Bộ đông điện lưỡng cực (tốt nhất là loại không dính) và ống hút có chức năng đông điện.
- Kẹp khuỷu.
- Kẹp phẫu tích kẹp Blakesley.
- Bấc, thuốc co mạch (ephedrin 1%, oxymetazolin 0,5% hoặc 1%).
- Thuốc gây tê tại chỗ (lidocain 6% hoặc 10%).

3. Người bệnh

- Được giải thích rõ ràng về bệnh và cách thức phẫu thuật.
- Bồi phụ máu, nước, điện giải trước.
- Tìm nguyên nhân chảy máu.

4. Hồ sơ bệnh án

Đầy đủ, các xét nghiệm cơ bản đánh giá được chức năng tim, gan, thận, phổi, bệnh về máu của người bệnh như công thức máu, đông máu cơ bản, chức năng gan, thận.

V. CÁC BƯỚC TIẾN HÀNH

1. Kiểm tra hồ sơ bệnh án và các xét nghiệm cơ bản đã làm

2. Kiểm tra người bệnh

3. Kỹ thuật

3.1. Tư thế

Người bệnh nằm ngửa đầu cao 15-20° so với ngực. Phẫu thuật viên đứng bên phải của người bệnh.

3.2. Vô cảm

Gây tê tại chỗ hoặc gây mê toàn thân.

3.3. Kỹ thuật

Thì 1:

Rút bấc trong mũi nếu có.

Thì 2:

Đặt hoặc xịt thuốc gây tê tại chỗ và thuốc co mạch.

Thì 3:

- Dùng ống nội soi 0 kiểm tra toàn bộ hốc mũi bên chảy máu và cả bên không chảy máu.

- Đánh giá tình được tình trạng niêm mạc cuốn, vách ngăn, khe-sàn mũi, vòm.
- Tìm điểm chảy máu hoặc nghi ngờ chảy máu.
- Đốt điểm chảy máu bằng đồng điện lưỡng cực hoặc ống hút đồng điện có hút.

Thì 4:

- Kiểm tra lại hốc mũi.
- Đặt miếng gelaspon hoặc merocel vào hốc mũi để chống dính nếu niêm mạc bị tổn thương nhiều và đối xứng.

VI. THEO DÕI VÀ CHĂM SÓC SAU PHẪU THUẬT

- Bơm rửa hoặc nhỏ nước muối sinh lý nhiều lần vào hốc mũi.
- Rút merocel sau 3-6 ngày tùy từng người bệnh.

VII. TAI BIẾN VÀ XỬ TRÍ

- Chảy máu lại.
- Choáng ngất.
- Nhiễm khuẩn mũi xoang.
- Hoại tử niêm mạc đường thở nếu diện đốt quá rộng và sâu.

Chú ý tìm nguyên nhân của chảy máu và điều trị nguyên nhân để đề phòng chảy máu tái phát như cao huyết áp, chấn thương.

PHẪU THUẬT CHẤN THƯƠNG XOANG TRÁN

I. ĐẠI CƯƠNG

- Chấn thương xoang trán gồm 2 loại:
 - + Chấn thương kín.
 - + Chấn thương hở.
- Chấn thương xoang trán có thể kèm theo tổn thương não, màng não và trong một số trường hợp cần phối hợp với phẫu thuật thần kinh.

II. CHỈ ĐỊNH

- Vỡ xoang trán hở
- Vỡ nát hoặc lún thành trước xoang trán.
- Vỡ lún thành sau của xoang trán.
- Vỡ xoang trán có chảy nước não tủy.

III. CHỐNG CHỈ ĐỊNH

Những trường hợp vỡ xoang trán kèm theo rách màng não, tổn thương nhu mô não hoặc nghi ngờ có tụ máu trong sọ không nằm trong chỉ định phẫu thuật này.

IV. CHUẨN BỊ

1. Người thực hiện

Bác sĩ chuyên khoa Tai Mũi Họng có kinh nghiệm phẫu thuật xoang.

2. Phương tiện

- Dụng cụ phẫu thuật xoang trán qua đường ngoài.
- Khoan điện và mũi khoan các cỡ.
- Chỉ thép không gỉ, nẹp vít kết hợp xương.
- Thuốc: kháng sinh liều cao, loại ngấm qua màng não đường tiêm hoặc truyền tĩnh mạch để

ngăn ngừa tai biến tại não và màng não.

3. Người bệnh

- Người bệnh và gia đình được giải thích những tai biến có thể xảy ra trong và sau phẫu thuật như chảy máu, rách màng não, tụ máu trong sọ, viêm màng não.

- Người bệnh được cạo sạch lông mày bên xoang trán mỗ hoặc cạo sạch tóc thành một vệt rộng 3 cm song song với đường chân tóc trước (nếu vỡ xoang trán cả hai bên).

4. Hồ sơ bệnh án

- Nêu rõ các triệu chứng cơ năng và thực thể xuất hiện sau chấn thương, đặc biệt cần khai thác kỹ khoảng tĩnh, hội chứng màng não, chảy máu mũi, chảy dịch não tủy sau chấn thương.

- Hình ảnh điện quang cần có:

+ Phim sọ nghiêng, Blondeau, Hirtz.

+ Tốt nhất là có phim CT scan lát cắt đứng ngang và lát cắt ngang (coronal và axial) qua xoang trán.

- Xét nghiệm cơ bản về máu và nước tiểu kèm theo, xét nghiệm dịch mũi (albumin, đường) nếu nghi ngờ chảy dịch não tủy.

V. CÁC BƯỚC TIẾN HÀNH

1. Vô cảm

Gây mê toàn thân.

2. Kỹ thuật

- **Đường rạch phần mềm:** nếu chấn thương hở thì sử dụng đường qua vết thương có thể mở rộng. Với chấn thương kín có thể sử dụng hai đường rạch da khác nhau tùy theo thương tổn xoang trán khu trú hay lan rộng cả hai bên xoang trán:

+ Đường rạch da kinh điển: như trong phẫu thuật xoang trán qua đường ngoài (từ rễ mũi đến giữa cung mày).

+ Đường rạch Unterberger: đường liên thái dương (từ phần trước trên vành tai này sang tai kia đi qua vòm đỉnh trán, sau đường chân tóc trước 3 cm).

- **Lóc màng xương:** bộc lộ khớp mũi trán và mặt trước xoang.

- **Khoan xương:** thì này tùy thuộc kiểu vỡ xoang trán.

* **Gãy lún thành trước xoang trán:**

+ Lấy những mảnh xương ở mặt trước xoang trán và ngâm bảo quản trong nước muối sinh lý.

+ Có thể khoan mở rộng xoang trán nếu cửa mở vào xoang trán quá hẹp. Khoan theo một hình thang được đánh dấu dựa trên hình dạng xoang trán trên phim (mảnh xương cũng được bảo quản trong nước muối sinh lý).

+ Rửa sạch lòng xoang trán: hút sạch những mảnh vụn xương, khối máu tụ.

+ Đặt ống dẫn lưu mũi trán.

+ Nếu có kết hợp vỡ xương sàng thì đường dẫn lưu mũi trán có thể được bổ sung bằng phẫu thuật nạo sàng qua đường mũi.

+ Đặt lại mảnh xương vào mặt trước xoang trán, khâu kết hợp xương bằng chỉ thép hoặc nẹp vít.

* **Vỡ vụn thành trước xoang trán:** lấy mảnh xương vụn bỏ đi, trong trường hợp không thể thực hiện kết hợp xương ta có thể áp dụng kỹ thuật loại trừ xoang trán:

+ Các thì phẫu thuật phần mềm như trên.

+ Mở vào xoang trán.

- + Rửa sạch xoang và lấy hết niêm mạc xoang
- + Bít lấp ống mũi trán bằng xương xốp (lấy từ xương chày).
- + Có thể lấp thêm cân cơ hoặc tổ chức mỡ vào xoang với những xoang lớn. Phương pháp xóa xoang trán thường do Ngoại Thần kinh thực hiện sẽ có khả năng biến chứng u nhầy do không lấy hết niêm mạc và không dẫn lưu được xoang trán. Do đó, nên hạn chế phương pháp này.

* *Vỡ thành sau xoang trán*: nếu có rách màng não chảy nước não tủy: khâu màng não, có thể lấy hết màng não trong xoang trán, ngách mũi trán, sau đó bít lấp xoang trán bằng cân cơ và mỡ tự thân.

- **Khâu màng xương, khâu cân cơ và da** (nên khâu da bằng đường thẩm mỹ).

VI. THEO DÕI XỬ TRÍ TAI BIẾN

1. Trong phẫu thuật

Tránh làm tổn thương thành sau xoang trán khi mở rộng ống thông mũi trán.

2. Sau phẫu thuật

- Chảy máu mũi hoặc dịch não tủy.
- Theo dõi các triệu chứng màng não.
- Theo dõi và rửa ống thông mũi trán.
- Thời gian rút ống mũi trán sau khoảng 2 - 3 tháng.

PHẪU THUẬT CHẤN THƯƠNG XOANG SÀNG - HÀM

I. ĐẠI CƯƠNG

Phẫu thuật chấn thương xoang sàng - hàm nhằm phục hồi tối đa chức năng sinh lý của xoang, giảm tối thiểu các biến chứng và di chứng do chấn thương gây ra.

II. CHỈ ĐỊNH

- Các chấn thương xoang hở.
- Các chấn thương xoang ảnh hưởng đến chức năng.
- Các chấn thương ảnh hưởng đến thẩm mỹ.

III. CHỐNG CHỈ ĐỊNH (chỉ có tính chất tạm thời)

- Đang ở trong tình trạng nặng do chấn thương sọ não, chấn thương thanh khí quản kèm theo, cần giải quyết tình trạng cấp cứu trước.
- Đang còn phụ nề nhiều cần điều trị nội khoa trước.
- Chấn thương xoang kín ảnh hưởng đến chức năng và thẩm mỹ xoang có thể điều trị nội khoa. Cần phối hợp với chuyên khoa răng hàm mặt và mắt nếu cần thiết.

IV. CHUẨN BỊ

1. Người thực hiện

Bác sĩ chuyên khoa Tai Mũi Họng.

2. Phương tiện

Dụng cụ phẫu thuật: bộ nẹp vít các cỡ, bộ phẫu thuật xoang thông thường, khoan và mũi khoan lỗ, chỉ thép các cỡ, móc nâng xương gò má.

3. Người bệnh

- Giải thích về cách thức phẫu thuật, tai biến có thể xảy ra.
- Hồi sức trước phẫu thuật nếu có mất máu, choáng.

- Khám mắt, khám xác định khớp cắn có bị lệch hay không. Khám thần kinh loại trừ máu tụ trong sọ.

4. Hồ sơ bệnh án

- Hoàn thành hồ sơ bệnh án như quy định chung.

- Làm xét nghiệm đầy đủ, Xquang các tư thế Blondeau - Hirtz - sọ nghiêng. Nếu có điều kiện nên chụp CT scan.

V. CÁC BƯỚC TIẾN HÀNH

1. Đường vào

Đối với xoang hàm:

- Đường thông dùng là đường rạch qua niêm mạc rãnh lợi môi. Nếu tổn thương cả hai xoang thì rạch đường liên rãnh lợi môi.

- Đường cạnh mũi, đường góc trong ổ mắt nếu có kết hợp tổn thương sàng, ổ mắt.

- Đường mổ qua vết thương hở.

2. Xử trí các tổn thương

- Cố định khớp cắn nếu có di lệch khớp cắn.

- Kiểm tra trong lòng xoang, các thành xoang, hút máu tụ, chỉ lấy phần niêm mạc đã bị bong, hoại tử.

- Nắn lại các thành xoang bị vỡ, bị di lệch.

- Kiểm tra sàn ổ mắt, xử trí sa sàn ổ mắt nếu có vỡ và tổ chức mỡ ổ mắt tụ xuống.

- Cố định trần xoang.

- Cố định các thành khác như cung gò má có thể bằng chỉ thép, bằng nẹp vít, bắc.

- Xử trí vết thương hở: tổ chức phần mềm vùng mặt cần được cất lọc, rửa và khâu kín.

3. Dẫn lưu

- Dẫn lưu qua khe giữa dưới nội soi nếu tổn thương ít.

- Đối với xoang sàng lấy bỏ các vách xoang bị vỡ để dẫn lưu vào khe giữa.

- Dẫn lưu xoang hàm qua khe dưới nếu tổn thương xoang nhiều.

VI. THEO DÕI

1. Trong phẫu thuật

- Chảy máu: chú ý động mạch hàm trong, cần xác định vị trí chảy máu. Có thể dùng đông điện hoặc buộc chỉ.

- Rách màng não: trong chấn thương xoang sàng. Có thể kiểm tra đánh giá mức độ và tùy mức độ để khâu hoặc chèn tổ chức bịt lấp chỗ hở.

- Vỡ thành ổ mắt: thành trong, thành dưới ổ mắt.

VII. TAI BIẾN VÀ XỬ TRÍ

- Chảy máu

+ Nhẹ: nhét lại bắc.

+ Nặng: mở kiểm tra cầm máu.

- Phù nề vùng mắt: dùng thuốc chống viêm.

- Đau nhức mắt: thuốc giảm đau.

- Rò chảy nước não tủy: theo dõi trong 1 đến 2 tuần, nếu rò ít sẽ tự cầm, nếu chảy dịch nhiều: can thiệp lại.

- Nhiễm khuẩn: kháng sinh.

- Rò sau phẫu thuật: xem xét có dị vật, có mảnh xương chết, để lấy bỏ.

PHẪU THUẬT THẮT TĨNH MẠCH CẢNH TRONG

I. ĐẠI CƯƠNG

Phẫu thuật thắt tĩnh mạch cảnh trong nhằm mục đích ngăn chặn ổ viêm nhiễm lan từ tĩnh mạch bên bị tắc hoặc tắc vịnh cảnh, tắc tĩnh mạch cảnh trong và các nhánh của nó đến cơ quan khác của cơ thể.

II. CHỈ ĐỊNH

- Nhiễm khuẩn gây bán tắc hoặc tắc hoàn toàn tĩnh mạch bên.
- Viêm tắc vịnh cảnh.
- Viêm tắc tĩnh mạch cảnh trong.

III. CHỐNG CHỈ ĐỊNH

Không có.

IV. CHUẨN BỊ

1. Người thực hiện

Bác sĩ chuyên khoa Tai Mũi Họng, Răng Hàm Mặt hay Ngoại khoa đã được đào tạo về kỹ thuật.

2. Phương tiện

Bộ dụng cụ phẫu thuật vùng cổ (thắt tĩnh mạch).

3. Người bệnh

Giống phẫu thuật xương chũm.

4. Hồ sơ bệnh án

Theo quy định chung.

V. CÁC BƯỚC TIẾN HÀNH

1. Vô cảm

Gây mê toàn thân hoặc gây tê.

2. Kỹ thuật

2.1. Tư thế người bệnh

Người bệnh nằm ngửa, vai được độn 1 gối, đầu quay sang bên đối diện.

2.2. Các thi phẫu thuật

Thì 1: Tìm vùng phẫu thuật

Đường phẫu thuật đi dọc bờ trước cơ ức đòn chũm từ bờ trên của sụn giáp và thân lớp của xương móng.

Thì 2: Rạch da bờ trước cơ ức đòn chũm bắt đầu ở ngay trên thân xương móng kéo dài xuống 8 cm.

Thì 3: Tìm bờ trước của cơ ức đòn chũm ở ngay dưới cân cổ nông.

Thì 4: Tách bờ trước cơ ức đòn chũm.

Thì 5: Tìm tĩnh mạch cảnh trong.

Kéo cơ ức đòn chũm ra phía ngoài, có 1 mạch máu lớn màu xanh xuất hiện, đó chính là tĩnh mạch cảnh trong.

Thì 6: Tĩnh mạch cảnh trong và các nhánh nối.

Thì 7: Thất tĩnh mạch cảnh trong. Thường thất trên thân tĩnh mạch giáp lưới mặt. Nếu bị viêm rộng thì thất ở dưới chỗ tổn thương.

Thì 8: Khâu phục hồi các lớp bằng chỉ catgut, khâu da bằng chỉ lanh.

VI. THEO DÕI VÀ XỬ TRÍ TAI BIẾN

- Nhiễm khuẩn vết mổ: sau ngày 3 - 4 thì vết mổ sưng đỏ đau.
- Tràn khí dưới da: cắt bớt chỉ, dẫn lưu vết mổ ngay.
- Liệt thần kinh hồi quy: cắt bớt chỉ.
- Rối loạn tuần hoàn: khó phát hiện.

PHẪU THUẬT THẤT ĐỘNG MẠCH HÀM TRONG

I. ĐẠI CƯƠNG

Phẫu thuật thất động mạch hàm trong nhằm kiểm soát chảy máu mũi sau từ động mạch bướm - khẩu cái và mũi - khẩu cái.

II. CHỈ ĐỊNH

- Chảy máu mũi sau nặng không cầm được bằng đặt bắc mũi sau. Thông thường sau chấn thương vùng mặt.
- Chảy máu mũi tái phát nhiều lần.

III. CHỐNG CHỈ ĐỊNH

- Các bệnh lý nội khoa về máu, tim mạch, cao huyết áp, giãn tĩnh mạch
- Tuổi quá nhỏ ở trẻ em và người già cần cân nhắc.
- Đang sử dụng aspirin và các thuốc chống đông máu.

IV. CHUẨN BỊ

1. Người thực hiện

Bác sĩ chuyên khoa Tai Mũi Họng, bác sĩ Gây mê.

2. Phương tiện

- Dụng cụ phẫu thuật xoang hàm theo đường rạch lợi môi.
- Dòng dòng điện lưỡng cực.
- Kính hiển vi, bộ nội soi, có thể dùng kính lúp.

3. Người bệnh

- Giải thích cho người bệnh và gia đình về mục đích phẫu thuật và các tai biến có thể xảy ra.
- Phối hợp với Gây mê hồi sức để đánh giá tình trạng mất máu, có kế hoạch hồi sức trước, trong và sau phẫu thuật.

4. Hồ sơ bệnh án

- Theo quy định chung, ngoài ra cần xác định được vị trí chảy máu.
- Có các phim chụp xoang, có thể CT scan xoang.

V. CÁC BƯỚC TIẾN HÀNH

- Gây tê hoặc gây mê, nên chọn gây mê toàn thân đặt nội khí quản.
- Đường vào bằng đường rạch niêm mạc rãnh lợi môi như trong phẫu thuật Caldwell - Luc.
- Mở vào xoang hàm có thể dùng đục nhưng tốt nhất dùng khoan. Tìm mặt sau xoang hàm, mở thành sau trong xoang hàm.
- Tìm động mạch hàm trong có thể cặp mạch hoặc buộc ở vị trí sát với chỗ chia động mạch

khẩu cái xuống. Cầm máu kỹ niêm mạc có thể đặt dẫn lưu xoang.

- Kiểm tra lại hốc mũi họng.

VI. THEO DÕI

1. Trong khi phẫu thuật

- Chảy máu do làm tổn thương động mạch có thể phải thắt động mạch cảnh ngoài.

- Tổn thương thần kinh dưới hố mắt.

2. Sau khi phẫu thuật

- Chảy máu thứ phát.

- Viêm xoang hàm.

- Viêm mũi vận mạch.

VII. TAI BIẾN VÀ XỬ TRÍ

- Chảy máu do tổn thương các đám rối tĩnh mạch vùng cằm.

- Trong hố chân bướm hàm tránh phẫu tích sâu vì động mạch bao giờ cũng ở nông.

- Tổn thương ổ mắt: cần xác định kỹ chỗ phải phẫu thuật để tránh đi lạc hướng.

PHẪU THUẬT THẮT ĐỘNG MẠCH CẢNH NGOÀI

I. ĐỊNH NGHĨA

Phẫu thuật thắt động mạch cảnh ngoài nhằm ngăn chặn không cho máu lưu thông vào các nhánh của động mạch này, cầm máu những vùng do động mạch này chi phối.

II. CHỈ ĐỊNH

- Chảy máu nặng sau cắt amidan, mà cầm bằng các phương pháp khác không kết quả.

- Chảy máu mũi kéo dài.

- Chảy máu nặng trong chấn thương, ung thư hàm mặt.

- Phòng ngừa chảy máu trong phẫu thuật các u ác mũi xoang, hàm mặt, u xơ vòm mũi hang.

III. CHUẨN BỊ

1. Người thực hiện

Bác sĩ chuyên khoa cấp I Tai Mũi Họng có kinh nghiệm đứng về bên mổ, người phụ đứng đối diện với phẫu thuật viên.

2. Phương tiện

01 dao mổ thường; 10 kìm Kocher; 10 kìm Halstead; 01 kìm phẫu tích có răng và 01 không răng; 01 thông lòng máng; kìm luồn chỉ (01 Derchan), 02 banh Farabeup ; 01 kìm cặp kim và kim; 05 kìm cặp khăn mổ; 01 kéo thẳng; 01 kéo dài cong; 01 kìm Kocher dài 20 cm; chỉ.

3. Người bệnh

Được chuẩn bị khẩn trương và hồi sức tích cực, truyền máu. Nếu người bệnh chưa mất nhiều máu có thể tiêm bắp dolargan 0,10; pipolphen 0,05; atropin 1/4 mg x 2 ống.

4. Hồ sơ bệnh án

Bệnh án đầy đủ xét nghiệm cơ bản, chụp phim cổ nghiêng, nếu có siêu âm càng tốt.

IV. CÁC BƯỚC TIẾN HÀNH

1. Vô cảm

Gây tê xylocain 1% dọc theo bờ trước cơ ức - đòn - chũm dài 10 cm.

2. Tư thế

Người bệnh nằm ngửa trên bàn, vai có đệm gối và quay đầu về bên không mổ. Dùng dung dịch sát khuẩn, trải khăn mổ.

3. Kỹ thuật

Thì 1: Rạch da và cân cổ nông

Rạch da dài 8 cm, bắt đầu từ ngang tầm góc hàm dưới và cách góc hàm này về phía sau 1 cm; đường rạch chạy dọc theo bờ trước cơ ức - đòn - chũm đến ngang tầm sụn nhẫn. Nhát đầu rạch da, tổ chức dưới da, cơ bám da và mỡ. Nhát thứ hai cắt cân cổ nông dọc theo bờ trước cơ ức - đòn - chũm. Nếu gặp tĩnh mạch cảnh ngoài cặp buộc lại.

Thì 2: Tìm tam giác Farabeuf

Kéo cơ ức - đòn - chũm ra phía ngoài, bóc nhẹ nhàng vào máng cảnh. Tam giác Farabeuf được xác định bởi tĩnh mạch cảnh trong, thân tĩnh mạch giáp lưỡii mặt và dây thần kinh 12 (nằm ngang dưới bụng cơ nhị thân).

Thì 3: Tìm động mạch cảnh ngoài qua 2 tiêu chuẩn

- Động mạch cảnh ngoài ở trong động mạch cảnh trong ở ngoài.
- Động mạch có phân nhánh là động mạch cảnh ngoài. (Tìm ngay trong tam giác Farabeuf)

Thì 4: Thắt động mạch cảnh ngoài

- Tiêm novocain vào bao cảnh ở ngang góc nhị diện giữa động mạch cảnh trong và động mạch cảnh ngoài để đề kích thích tiểu thể cảnh.
- Dùng kẹp phẫu tích luôn chỉ cong đưa chỉ vicryl hoặc chỉ perlon.
- Vị trí thắt động mạch cảnh ngoài sẽ là ở trên chỗ phân chia cảnh trong cảnh ngoài khoảng 1 - 2 cm là được. (không thắt ngay chỗ phân chia).
- Có thể thắt chọn lọc từng nhánh riêng là giáp hoặc lưỡii hoặc mặt.

Thì 5: Khâu

Dùng chỉ catgut buộc các mạch nhỏ đã cặp, khâu phục hồi 2 lớp mà lớp trong là catgut lớp ngoài là chỉ lanh hoặc nilon.

V. THEO DÕI VÀ XỬ TRÍ TAI BIẾN

1. Theo dõi

Thay băng 3 ngày một lần, 1 tuần sau cắt chỉ.

2. Tai biến

- Thắt 1 bên:
 - + Nghẽn mạch máu não: do di chuyển cục máu đông vào hệ cảnh trong lên não.
 - + Phản xạ quá mạnh của xoang cảnh gây chóng mặt, điếc vùng bên, mặt xanh tái cùng bên: tiêm xylocain sẽ khỏi, nhưng có khi tử vong.
 - + Biến chứng não: liệt 1/2 người, mất ngôn ngữ.
- Thắt 2 bên: bình thường thì không sao, nhưng có thể gây người tái, có thể tử vong trong mấy tiếng.

PHẪU THUẬT NỘI SOI THẮT ĐỘNG MẠCH BƯỚM KHẨU CÁI

I. ĐẠI CƯƠNG

- Động mạch bướm khẩu cái là nhánh tận của động mạch hàm trong, tách ra từ hố chân bướm hàm. Động mạch hàm trong tách ra từ động mạch cảnh ngoài. Như vậy, động mạch bướm khẩu cái thuộc động mạch cảnh ngoài.

Động mạch bướm khẩu cái đi vào hốc mũi qua lỗ bướm khẩu cái và chia ra các nhánh cung cấp máu cho vùng hố mũi phía sau.

- Như vậy kẹp thắt động mạch bướm khẩu cái qua nội soi nhằm làm giảm lượng máu cho vùng hố mũi phía sau.

II. CHỈ ĐỊNH

- Chảy máu nặng, tái phát ở vùng mũi phía sau..
- Giảm cung cấp máu vào khối u vùng cửa mũi sau trước khi tiến hành phẫu thuật.

III. CHỐNG CHỈ ĐỊNH

- Các bệnh về máu.
- Trẻ em chưa mọc răng vĩnh viễn.

IV. CHUẨN BỊ

1. Người thực hiện

Bác sĩ chuyên khoa cấp I Tai Mũi Họng trở lên được đào tạo về nội soi mũi xoang.

2. Phương tiện

- Bộ dụng cụ phẫu thuật nội soi mũi xoang: dao lưỡi liềm, que thăm dò cong, kéo cong, bay hút bóc tách, ống hút cong, ống hút đông điện, optic 0° và optic 30° , clip.
- Thuốc tê: lidocain + adrenalin 1/10.000.
- Thuốc co mạch: oxymetazolin 1%.

3. Người bệnh

Người bệnh được:

- + Làm các xét nghiệm thường quy.
- + Khám trước mổ như thông thường.
- + Khám nội soi tai mũi họng.
- + Được chụp phim cắt lớp vi tính mũi xoang 2 tư thế coronal và axial.

4. Hồ sơ bệnh án

Hoàn thành hồ sơ bệnh án theo như quy định chung của Bộ Y tế.

V. CÁC BƯỚC TIẾN HÀNH

1. Vô cảm

Có thể gây tê tại chỗ hoặc gây mê toàn thân.

2. Kỹ thuật

- Người bệnh nằm ngửa, kê gối tròn dưới đầu.
- Đặt bác tẩm thuốc co mạch như oxymetazolin vào khe giữa và khe dưới.
- Xác định vị trí lỗ bướm khẩu cái nằm về phía sau và trên đuôi cuốn dưới, cách cửa mũi sau về phía trên ngoài khoảng 11-12 mm.
- Thăm dò lỗ bướm khẩu cái bằng que thăm thăm dò đầu tù.
- Tiêm tê dưới niêm mạc tại điểm vị trí động mạch bướm khẩu cái.
- Phong bế thần kinh bướm khẩu cái hai bên cách tiêm vào lỗ khẩu cái lớn 2 ml xylocain 1%.
- Dùng dao lưỡi liềm rạch niêm mạc theo hướng nằm ngang, cách bờ lỗ bướm khẩu cái từ 5 - 10mm để tránh tổn thương các nhánh của động mạch bướm khẩu cái.
- Dùng bay hút (Saction Frier) bóc tách vạt niêm mạc sát xương, mở rộng vạt niêm mạc lên trên, bộc lộ lỗ bướm khẩu cái.
- Nếu lỗ bướm khẩu cái nhỏ, có thể mở rộng ra sau và xuống dưới (nơi thành xương mỏng nhất) bằng thìa nạo để bộc lộ rõ động mạch bướm khẩu cái.

- Dùng clip kẹp động mạch bướm khâu cái.
- Phủ lại vật niêm mạc, chèn gelaspon và merocel.

VI. THEO DÕI VÀ CHĂM SÓC SAU MỔ

- Rút merocel sau mổ 24 giờ.
- Dùng kháng sinh, chống viêm, giảm đau.
- Rửa mũi bằng nước muối sinh lý.

VII. TAI BIẾN VÀ XỬ TRÍ

1. Tai biến

Chảy máu: do làm đứt, rách động mạch bướm khâu cái.

2. Xử trí

- Đốt điện.
- Nhét bấc mũi sau.

PHẪU THUẬT NỘI SOI GIẢM ÁP Ồ MÁT

I. ĐẠI CƯƠNG

Phẫu thuật nội soi giảm áp ổ mắt là phẫu thuật nội soi lấy đi thành trong ổ mắt để làm giảm áp suất bên trong ổ mắt. Phẫu thuật có thể tiếp cận đến đỉnh ổ mắt.

II. CHỈ ĐỊNH

- Tăng áp ổ mắt do tụ máu phù nề sau chấn thương, do viêm,...
- Lồi mắt do bệnh lý tuyến giáp.

III. CHUẨN BỊ

1. Người thực hiện

Các bác sĩ chuyên khoa Tai Mũi Họng từ thạc sỹ, chuyên khoa II trở lên được đào tạo chuyên sâu về phẫu thuật nội soi mũi xoang.

2. Phương tiện

- Bộ dụng cụ phẫu thuật nội soi mũi xoang, optic 0° và optic 45°, mũi khoan kim cương dài và thiết bị bơm nước để giảm nhiệt vùng xương bị mài.
- Thuốc tê (lidocain + adrenalin 1/10.000), thuốc co mạch (naphazolin, oxymetazolin,...).

3. Người bệnh

Người bệnh được:

- + Làm các xét nghiệm thường quy
- + Khám trước mổ như thông thường.
- + Khám nội soi tai mũi họng.
- + Được chụp phim cắt lớp vi tính mũi xoang 2 tư thế coronal và axial.

IV. CÁC BƯỚC TIẾN HÀNH

1. Vô cảm

Phẫu thuật có thể thực hiện dưới gây tê tại chỗ hoặc gây mê toàn thân.

2. Kỹ thuật

- Người bệnh nằm ngửa, kê gối tròn dưới đầu.
- Đặt bấc mũi tẩm thuốc co mạch, như: naphazolin, oxymetazolin,...

- Cắt mỏm móc từ sau ra trước bằng kim cắt ngược hoặc từ trước ra sau bằng dao lá lũa.
- Mở rộng lỗ thông xoang hàm bằng kim cắt ngược hoặc dao hút - cắt (hummer).
- Mở bóng sàng bằng kẹp Blakesley hay thìa nạo để dẫn lưu các xoang sàng trước. Mở xuyên mảnh nền xương cuộn giữa đến các tế bào sàng sau để làm sạch và dẫn lưu, bộc lộ xương giấy. Rạch xương giấy bằng bay.
- Dùng kim đột gặm dần xương giấy theo hướng xuống dưới, lên trên và ra sau. Xương giấy cũng có thể được gặm từ sau ra trước bằng kim cắt ngược nhưng chúng ta cần ngưng thao tác khi tiếp cận với vùng xương cứng để tránh làm tổn thương ống lệ. Người phụ phải ấn vào mí mắt để phẫu thuật viên thấy được bao ổ mắt đã được bộc lộ bao nhiêu.
- Phần xương nối giữa thành trong và thành dưới của ổ mắt rất dày chắc vì vậy chúng ta không nên lấy thành xương này vì động tác này có thể gây nên tình trạng song thị.
- Dùng dao rạch cốt mạc sau khi toàn bộ ổ mắt đã được giảm áp. Đầu tiên rạch một đường rạch ngang bắt đầu ở phía sau trên cốt mạc, sau đó rạch tiếp một số đường song song rồi rạch các đường theo phương thẳng đứng để tạo thành hình mắt lưới. Lưu ý tránh động tác rạch sâu sẽ làm tổn thương cơ thẳng trong.
- Sau khi rạch cốt mạc xong, người phụ dùng tay ấn nhãn cầu để làm cho mảnh cốt mạc rời ra hoàn toàn và mở ổ mắt để dàng qua lỗ hờ vừa tạo ra vào hốc mũi.
- Trong phẫu thuật giảm áp ổ mắt toàn bộ, dùng khoan kim cương lấy đi tổ chức xương ở đỉnh ổ mắt (phần xương này rất cứng và chắc). Trong khi khoan, phải thường xuyên bơm nước để tránh hiệu ứng nhiệt do ma sát truyền vào làm tổn thương thần kinh thị giác

V. CHĂM SÓC SAU MỔ

- Dùng thuốc kháng sinh, chống viêm, giảm đau, cầm máu.
- Nhỏ mũi bằng nước muối sinh lý.

VI. TAI BIẾN VÀ XỬ TRÍ

Viêm mô tế bào quanh hốc mắt:

- Biểu hiện người bệnh sưng và đau mắt tăng dần.
- Xử trí:
 - + Dùng thuốc kháng sinh, chống viêm, giảm đau.
 - + Thuốc kháng sinh nhỏ mắt.

PHẪU THUẬT NỘI SOI GIẢM ÁP THẦN KINH THỊ GIÁC

I. ĐẠI CƯƠNG

Là phẫu thuật giảm áp ổ mắt được mở rộng thêm, trong đó thần kinh thị giác đoạn đi từ đỉnh ổ mắt đến giao thoa thị giác được mở để giảm áp.

II. CHỈ ĐỊNH

Các trường hợp giảm hoặc mất thị lực sau chấn thương do chèn ép thần kinh thị giác.

III. CHUẨN BỊ

1. Người thực hiện

Các bác sĩ chuyên khoa Tai Mũi Họng từ thạc sĩ, chuyên khoa II trở lên được đào tạo chuyên sâu về phẫu thuật nội soi mũi xoang.

2. Phương tiện

- Bộ dụng cụ phẫu thuật nội soi mũi xoang, optic 0° và optic 45°, mũi khoan kim cương dài và thiết bị bơm nước để giảm nhiệt vùng xương bị mài.
- Thuốc tê (lidocain + adrenalin 1/10.000), thuốc co mạch (naphazolin, oxymetazolin).

3. Người bệnh

Người bệnh được:

- Làm các xét nghiệm cấp cứu.
- Chụp phim cắt lớp vi tính mũi xoang 2 tư thế coronal và axial.

IV. CÁC BƯỚC TIẾN HÀNH

1. Vô cảm

Phẫu thuật thực hiện dưới gây mê toàn thân.

2. Kỹ thuật

- Người bệnh nằm ngửa, kê gối tròn dưới đầu.
- Đặt bấc mũi tẩm thuốc co mạch, như: naphazolin, oxymetazolin,...
- Thực hiện phẫu thuật giảm áp ổ mắt toàn bộ, dùng khoan kim cương lấy đi tổ chức xương ở đỉnh ổ mắt (phần xương này rất cứng và chắc). Trong khi khoan, phải thường xuyên bơm nước để tránh hiệu ứng nhiệt do ma sát truyền vào làm tổn thương thần kinh thị giác.
- Lấy bỏ thành trong ống thần kinh thị giác để bộc lộ thần kinh thị giác từ đỉnh ổ mắt đến phần giao thoa thị giác.
- Rạch bao màng cứng để giảm áp thần kinh thị giác từ đỉnh ổ mắt đến phần giao thoa thị giác.

V. CHĂM SÓC SAU MỔ

- Dùng thuốc kháng sinh, chống viêm, giảm đau, cầm máu.
- Nhỏ mũi bằng nước muối sinh lý.

CHƯƠNG 3: LĨNH VỰC MŨI XOANG

PHƯƠNG PHÁP PROETZ

I. ĐẠI CƯƠNG

Phương pháp Proetz còn được gọi là phương pháp đổi thế giúp cho điều trị xoang sau (xoang sàng và xoang bướm).

II. CHỈ ĐỊNH

Hút rửa và đưa thuốc vào xoang sau khi lỗ thông xoang bít tắc không hoàn toàn.

III. CHỐNG CHỈ ĐỊNH

Khi viêm xoang có biến chứng (đau đầu, nhìn mờ, sưng tấy quanh ổ mắt).

IV. CHUẨN BỊ

1. Người thực hiện

Bác sĩ hay Điều dưỡng học định hướng Tai Mũi Họng.

2. Phương tiện

- Dụng cụ:
 - + Kẹp khuỷu
 - + 2 bơm tiêm (5 ml để lấy thuốc, và bơm tiêm 10 ml để lấy nước muối sinh lý)
 - + Máy hút
 - + Ampu
- Thuốc: thuốc co mạch (oxymetazolin hay naphazolin).

3. Người bệnh

Được nghe giải thích kỹ về thủ thuật để an tâm và hợp tác.

V. CÁC BƯỚC TIẾN HÀNH

- Đặt thuốc co mạch vào hai hốc mũi để làm thông mũi.

- Tư thế: người bệnh nằm đầu ngửa tối đa.

- Cách làm: dùng máy hút đầu ống hút có lắp ampu vừa khít lỗ mũi. Bịt chặt hốc mũi một bên, bảo người bệnh kêu ê ê để buồm hàm đầy kín đường

xuống họng, bơm dung dịch nước muối đẳng trương và hút mũi để lấy dung dịch rửa và dịch xuất tiết. Sau đó bơm khoảng 1 ml thuốc vào, làm như trên. Kết thúc người bệnh nằm tư thế trên để giữ thuốc khoảng vài phút mới đứng dậy để cho thuốc không chảy xuống họng,

Làm vài lần như vậy có thể rửa và dẫn lưu xoang.

BỀ CUỐN MŨI

I. ĐẠI CƯƠNG

Bề cuốn mũi là thủ thuật nhằm ép cuốn dưới vào sát vách mũi xoang (khe dưới) giải quyết vấn đề lưu thông không khí qua đường mũi đối với người bệnh bị ngạt nhiều nhưng niêm mạc cuốn còn co hồi với thuốc co mạch và cuốn bị vầu.

II. CHỈ ĐỊNH

Cuốn mũi bị vầu.

III. CHỐNG CHỈ ĐỊNH

- Dị hình vách ngăn làm hốc mũi quá hẹp không có đường đưa dụng cụ vào.

- Đang viêm mũi xoang cấp.

IV. CHUẨN BỊ

1. Người thực hiện

Bác sĩ chuyên khoa Tai Mũi Họng.

2. Phương tiện

- Dụng cụ:

+ Kéo cong to bản đầu tù hoặc đầu tà to bản.

+ Bánh mũi.

+ Nguồn sáng đeo trán (đèn Clar, đèn trán)

+ Que bông, bác, bông y tế.

- Thuốc: thuốc tê niêm mạc (xylocain 6 - 10%) có thể pha thuốc co mạch (adrenalin tỷ lệ 1: 20.000).

3. Người bệnh

- Được giải thích kỹ về bệnh và các bước tiến hành thủ thuật.

- Có thể ngòì, nhưng tốt hơn là nằm (có tiền mê).

4. Hồ sơ bệnh án

Theo quy định chung.

V. CÁC BƯỚC TIẾN HÀNH

1. Vô cảm

Đây là một thủ thuật khá đau, người bệnh có thể được tiền mê.

Gây tê tại chỗ (xylocain 6 - 10%) khắp bề mặt cuốn dưới, ngách dưới (đặt bắc 15 phút).

2. Kỹ thuật

- Dùng kéo cong dày, đưa đầu kéo vào sát thành sau họng, bờ cong của kéo ôm lấy lưng cuốn và bờ tự do của cuốn, kéo lùi ra trước khoảng 1- 2 cm.
- Nếu người bệnh ngồi thì ôm đầu người bệnh ti vào ngực thầy thuốc, nếu người bệnh nằm thì phải cố định đầu (giữ đầu).
- Bẻ từ từ, từ đuôi cuốn đến đầu cuốn nghe như tiếng bánh đa vỡ là được.

VI. THEO DÕI

- Chảy máu.
- Sốc do thuốc, do đau.
- Nhiễm khuẩn.

VII. TAI BIẾN VÀ XỬ TRÍ

- Sốc: chống sốc.
- Chảy máu: tùy theo mức độ có thể nhét bắc và dùng thuốc cầm máu.

ĐỐT CUỐN MŨI BẰNG ĐÔNG ĐIỆN

I. ĐẠI CƯƠNG

- Đốt cuốn mũi là một thủ thuật nhằm thu nhỏ cuốn mũi dưới bằng đông điện, giải quyết vấn đề lưu thông không khí qua mũi.
- Hiện nay, với các thiết bị sử dụng laser, sóng cao tần, kỹ thuật này ít được sử dụng.

II. CHỈ ĐỊNH

- Cuốn mũi dưới bị quá phát thường xuyên.
- Không đáp ứng với điều trị nội khoa.
- Thuốc co mạch không còn tác dụng làm co cuốn mũi.

III. CHỐNG CHỈ ĐỊNH

- Cuốn mũi quá phát vẫn còn đáp ứng tốt với thuốc co mạch.
- Dị hình vách ngăn chạm đến cuốn.
- Đang viêm cấp (xung huyết, xuất tiết hay đang bội nhiễm).

IV. CHUẨN BỊ

1. Người thực hiện

Bác sĩ chuyên khoa Tai Mũi Họng.

2. Phương tiện

- Dụng cụ:
 - + Đông điện
 - + Banh mũi.
 - + Nguồn sáng đeo trán (đèn Clar, đèn trán).
 - + Que bông, bắc, bông y tế.
- Thuốc: thuốc tê niêm mạc (xylocain 6 - 10%) (có thể pha adrenalin 0,1%).

3. Người bệnh

- Được giải thích về thủ thuật.

- Có thể ngồi hoặc nằm.
- Thăm khám kỹ người bệnh (tìm nguyên nhân). Đặt thuốc co mạch đánh giá sự co hồi của niêm mạc, khe giữa, vách ngăn.

4. Hồ sơ bệnh án

Theo quy định chung.

V. CÁC BƯỚC TIẾN HÀNH

1. Vô cảm

Gây tê toàn bộ cuốn dưới bằng thuốc tê niêm mạc (xylocain 6 - 10%), bôi nhiều lần bằng que bông khắp bề mặt cuốn, khe giữa và dưới hoặc đặt bắc tấm thuốc tê niêm mạc.

2. Kỹ thuật

- Tay trái cầm banh mũi banh rộng cánh mũi ra.
- Tay phải cầm đồng điện nguội đưa dọc theo cuốn dưới đến tận thành sau họng rồi kéo ngược trở ra khoảng 2 cm (đuôi cuốn).
- Cạnh sắc của đồng điện thẳng góc với niêm mạc rồi bấm nút cho đồng điện đỏ và kéo đồng điện lùi ra từ từ nhẹ nhẹ ra ngoài đến tận đầu cuốn dưới nhưng không để chạm vào vách ngăn. Có thể đốt nhiều đường song song với nhau ở lưng cuốn, một ở bờ tự do cuốn.
- Khi hốc mũi hẹp buộc phải di mặt bằng của mũi đồng điện nằm sát vào mặt cuốn mũi dưới để tránh làm hỏng vách ngăn và như vậy, đường đốt sẽ rộng hơn và chỉ nên đốt 1 lần.
- Có thể đốt một hoặc hai bên cùng một lúc.

VI. THEO DÕI VÀ CHĂM SÓC

- Khám lại sau 24 giờ.
- Nhỏ thuốc co mạch 4 giờ/1 lần trong 6 ngày liền để tránh dính niêm mạc.
- Rửa mũi hằng ngày bằng nước muối sinh lý.
- Có thể dùng thuốc chống viêm, chống phù nề, chống dị ứng nếu cần, tìm và điều trị nguyên nhân gây quá phát cuốn.
- Theo dõi kết quả trong 6 tháng.

VII. TAI BIẾN VÀ XỬ TRÍ

- Tổn thương vách ngăn: cho 1 đoạn bắc (tấm mỡ kháng sinh) vào, rút sau 02 ngày.
- Chảy máu: nhét bắc và dùng thuốc cầm máu.
- Sốc, ngất do thuốc tê, sợ hãi: chống sốc.

PHẪU THUẬT CUỐN MŨI DƯỚI BẰNG SÓNG CAO TẦN (COBLATOR)

I. ĐẠI CƯƠNG

Cuốn mũi là các mảnh xương xoắn, mỏng, chúc xuống và nhô ra từ 2 vách mũi. Cuốn mũi được niêm mạc bao bọc làm tăng diện tích bề mặt của mũi lên, do đó giúp cho không khí trước khi vào phổi được sưởi ấm và được làm ẩm nhiều hơn. Phẫu thuật cuốn mũi dưới khi cuốn mũi dưới bị viêm nhiễm lâu ngày to lên gây nghẹt mũi bằng sóng điện cao tần.

II. CHỈ ĐỊNH

- Cuốn mũi dưới bị quá phát thường xuyên.
- Không đáp ứng với điều trị nội khoa.
- Thuốc co mạch không còn tác dụng làm co cuốn mũi.

III. CHỐNG CHỈ ĐỊNH

- Các bệnh về máu: rối loạn đông, chảy máu.

- Các bệnh về tim mạch và nội khoa khác: chưa kiểm soát được.
- Thiếu máu.
- Nhiễm trùng cấp tính.

IV. CHUẨN BỊ

1. Người thực hiện

Bác sĩ chuyên khoa Tai Mũi Họng.

2. Phương tiện

- Bộ dụng cụ và thiết bị của máy Coblator II.
- Bộ dụng cụ phẫu thuật nội soi mũi xoang.
- Bắc tẩm thuốc co mạch (ephedrin 1%, oxymetazolin 0,5% hoặc 1%).
- Thuốc gây tê tại chỗ: lidocain 6% hoặc 10%.

3. Người bệnh

- Khám kiểm tra mũi xoang qua nội soi, chụp phim cắt lớp vi tính mũi xoang tư thế coronal (mặt phẳng đứng ngang).
- Được giải thích rõ ràng về bệnh và cách thức phẫu thuật.
- Bồi phụ máu, nước, điện giải.

4. Hồ sơ bệnh án

Đầy đủ các xét nghiệm cơ bản đánh giá được chức năng tim, gan, thận, phổi, bệnh về máu như: công thức máu, đông máu cơ bản, chức năng gan, thận, điện tâm đồ, siêu âm tim, Xquang phổi...

V. CÁC BƯỚC TIẾN HÀNH

1. Kiểm tra hồ sơ bệnh án

2. Kiểm tra người bệnh

3. Kỹ thuật

3.1. Tư thế

- Người bệnh nằm ngửa, đầu cao hơn (15° - 20°) so với ngực.
- Máy Coblator và dụng cụ phẫu thuật đặt ở bên trái người bệnh. Phẫu thuật viên đứng bên phải của người bệnh, monitor đối diện với phẫu thuật viên.

3.2. Vô cảm

Gây tê tại chỗ hoặc gây mê toàn thân.

- **Thì 1:** đặt hoặc xịt thuốc gây tê tại chỗ và thuốc co mạch.

- Thì 2:

- + Dùng optic nội soi 0° kiểm tra toàn bộ hốc mũi và cuốn dưới 2 bên.
- + Đánh giá tình trạng niêm mạc hốc mũi, cuốn mũi, khe mũi, vách ngăn, vòm.
- + Đốt điện cao tần cuốn mũi dưới dưới niêm mạc bằng đầu dò chuyên dụng của máy Coblator II. Dùng đầu điện cực tạo 2 đường vào ở đầu cuốn dưới (ở trên và ở dưới). Mỗi vạch khác trên đầu điện cực được đốt khoảng 10s (thường thì đầu đốt có 6 vạch khác). Trước khi đưa đầu điện cực dọc theo thân cuốn dưới, với mỗi vạch khác nên dừng lại để bôi thêm chất dẫn điện. Lặp lại thủ thuật tương tự ở mũi bên cạnh.
- + Kiểm tra lại hốc mũi 2 bên.
- + Đặt merocel (bác) vào hốc mũi để chống dính và cầm máu mũi.

VI. THEO DÕI VÀ CHĂM SÓC SAU PHẪU THUẬT

- Thay băng mũi ngoài mỗi ngày 2 lần.
- Bơm rửa hoặc nhỏ nước muối sinh lý nhiều lần vào hốc mũi mỗi ngày. Rút merocel (bác) từ ngày thứ 3 - 6 tùy tình trạng của người bệnh.
- Người bệnh được yêu cầu tái khám sau mỗi tuần trong tháng đầu và 3 tháng sau mổ để đánh giá tình trạng chảy máu, giả mạc, bong giả mạc. Trong tuần đầu, khuyên người bệnh tránh xì mũi mạnh.

VII. TAI BIẾN VÀ XỬ TRÍ

- Chảy máu.
- Choáng ngất.
- Nhiễm khuẩn mũi xoang.

Thầy thuốc Tai Mũi Họng và Gây mê tim nguyên nhân để xử trí thích hợp bằng phương pháp hiệu quả nhất.

SINH THIẾT HỐC MŨI

I. ĐẠI CƯƠNG

Là một thủ thuật nhằm lấy một mảnh tổ chức bệnh lý ở trong hốc mũi để làm xét nghiệm mô bệnh học.

II. CHỈ ĐỊNH

Các tổn thương bệnh lý của hốc mũi hoặc sàng hàm lan ra hốc mũi cần xác định mô bệnh học.

III. CHỐNG CHỈ ĐỊNH

- Các phình mạch.
- Sa màng não.
- U máu, u xơ mạch (chống chỉ định tương đối).

IV. CHUẨN BỊ

1. Người thực hiện

Bác sĩ chuyên khoa Tai Mũi Họng.

2. Phương tiện

- Dụng cụ:
- + Bộ dụng cụ khám tai mũi họng.
- + Kẹp sinh thiết.
- + Bác, gelaspon.
- Thuốc: xylocain 3% hoặc 6% (bơm xịt và đặt bác).

3. Người bệnh

Thăm khám người bệnh và giải thích rõ.

4. Hồ sơ bệnh án

- Xét nghiệm cơ bản: máu chảy, máu đông.
- Chụp phim X-quang: Blondeau, Hirtz nếu cần.

V. CÁC BƯỚC TIẾN HÀNH

- Tư thế người bệnh có thể ngồi hoặc nằm.
- Thầy thuốc ngồi đối diện hoặc đứng ở bên phải khi người bệnh nằm.

- Gây tê bằng xylocain 3% hoặc 6% bằng bơm xịt và đặt bấc xylocain.
- Dùng kẹp bấm một mảnh tổ chức nghi ngờ, tốt nhất là bấm ở vùng rìa tổn thương, không bấm vào tổ chức hoại tử.
- Bỏ tổ chức vừa bấm vào dung dịch cố định.
- Đặt gelaspon hoặc bấc cầm máu và rút sau 24 giờ.

VI. THEO DÕI

Rút bấc sau 24 giờ nếu phải nhét bấc mũi.

VII. TAI BIẾN VÀ XỬ TRÍ

- Chảy máu: thường chỉ có rỉ ít máu sau khi đặt bấc thấm thuốc co mạch thì tự cầm. Nếu chảy máu nhiều phải đặt bấc.
- Nhiễm khuẩn: cho kháng sinh dự phòng.
- Sốc: chống sốc.

CHỌC RỬA XOANG HÀM

I. ĐẠI CƯƠNG

Chọc rửa xoang hàm là kỹ thuật dùng một kim lớn (trôca) chọc vào xoang hàm qua khe mũi dưới để chẩn đoán và điều trị.

II. CHỈ ĐỊNH

- Viêm xoang ứ mủ mạn tính hoặc bán cấp, đặc biệt viêm xoang do răng.
- Chọc thăm dò để chẩn đoán.

III. CHỐNG CHỈ ĐỊNH (chỉ có tính chất tạm thời)

- Viêm xoang cấp.
- Viêm xoang polyp quá to làm tắc toàn bộ khe giữa.
- Dị dạng xoang.
- Người bệnh có bệnh về máu.
- Người có thai hoặc đang hành kinh.

IV. CHUẨN BỊ

1. Người thực hiện

Bác sĩ chuyên khoa Tai Mũi Họng hoặc điều dưỡng, kỹ thuật viên chuyên khoa.

2. Phương tiện

- Dụng cụ:
 - + Nguồn sáng (đèn Clar hoặc đèn trán).
 - + 01 soi mũi.
 - + 02 trôca chọc xoang đầu thẳng hoặc đầu cong.
 - + 01 dây cao su nối liền với kim.
 - + 01 bơm tiêm 50 ml.
 - + 02 que bông để gây tê.
 - + 01 khay quả đậu.
 - + 01 khăn nilon và khăn vải.
- Thuốc: xylocain 6 - 10%.

3. Người bệnh

- Người bệnh cần thử máu chảy, máu đông, có khi phải làm công thức máu. Người bệnh được giải thích kỹ trước.
- Người bệnh được ngồi trên ghế tựa, quàng vào người 1 khăn nilon.

4. Hồ sơ bệnh án

Theo quy định.

Chụp phim Blondeau.

V. CÁC BƯỚC TIẾN HÀNH

1. Vô cảm

Thuốc tê niêm mạc (xylocain 6%) đặt vào ngách giữa và đặt vào ngách dưới trong 5 phút (đặt cách đầu cuộn dưới về phía sau 2 cm).

2. Kỹ thuật

- Chọc kim theo hướng vừa lên trên, vừa ra ngoài, vừa ra sau vào ngách mũi cách đầu cuộn dưới 0,5 - 1 cm cách sàn mũi 1 cm gần chân cuộn mũi dưới.
- Chọc qua vách mũi xoang, khi kim vào xoang cảm giác rơi vào hốc rỗng.
- Rút nòng trong ra.
- Hút thử nếu thấy không khí hoặc mủ là đã vào xoang.
- Bơm rửa xoang bằng nước muối sinh lý.
- Sau khi rửa sạch, bơm thuốc vào xoang.
- Rút troca và đặt bông ép trong 3 phút.
- Có thể chọc lại sau 1-2 ngày.

VI. THEO DÕI VÀ CHĂM SÓC

- Để người bệnh ngồi nghỉ 10 phút trước khi về.
- Theo dõi chảy máu, sốt.

VII. TAI BIẾN VÀ XỬ TRÍ

- Sốt: nằm đầu thấp, chống sốt.
- Chảy máu: do đặt kim không đúng làm rách niêm mạc khe dưới. Xử trí nhét bấc vào ngách dưới.
- Nhiễm khuẩn: kháng sinh.
- Không chọc được vào xoang: vì đặt không đúng hướng.
- Chọc kim ra ngoài xoang: điều trị chườm nóng và kháng sinh.
- Lỗ thông xoang ở khe giữa bị tắc: dùng kỹ thuật chọc 2 kim.

KHOAN XOANG TRÁN

I. ĐẠI CƯƠNG

Khoan xoang trán tức là khoan thủng mặt trước xoang trán, đặt vào đó một troca gắn để rửa và bơm thuốc.

II. CHỈ ĐỊNH

- Viêm xoang trán mạn ứ mủ gây nhức đầu.
- Thăm dò và chẩn đoán.

III. CHỐNG CHỈ ĐỊNH

- Viêm cấp tính
- Không có xoang trán.

IV. CHUẨN BỊ

1. Người thực hiện

- Bác sĩ chuyên khoa Tai Mũi Họng
- Điều dưỡng phụ giúp.

2. Phương tiện

- Dụng cụ
- + Khoan tay hoặc khoan điện.
- + 01 cái đinh Lemoyen.
- + 01 bơm tiêm 5 ml lắp vừa lòng đinh.
- Thuốc: xylocain hoặc lidocain 1-3% loại có và không có adrenalin.

3. Người bệnh và hồ sơ bệnh án

Ngoài khám lâm sàng phải có phim Blondeau, sọ nghiêng.

V. CÁC BƯỚC TIẾN HÀNH

1. Vô cảm

Người bệnh nằm ngửa trên bàn, gây tê tại chỗ vào khoảng giữa 2 lông mày, kim sâu đến cốt mạc.

2. Kỹ thuật

- Tìm chỗ khoan: đánh dấu chỗ khoan bằng cách nối 1 đường ngang giữa 2 khuyết hố mắt. Kẻ đường trung vị từ trán xuống mũi (là đường thẳng góc giữa 2 hố mắt), 2 đường đó tạo nên 2 góc vuông hướng lên trán. Điểm khoan sẽ nằm trên đường phân giác của góc vuông, cách góc 1 cm.

- Chọc thủng da: dùng dùi hoặc dao nhọn chọc thủng da vào đến tận xương.
- Khoan xương: điều chỉnh chiều sâu của mũi khoan khoảng 1 cm, mũi khoan phải luôn vuông góc với xương trán.
- Đặt trôca: lắp đinh nhỏ Lemoyen vào lỗ vừa khoan.
- Rửa xoang:
- + Bơm 2 ml xylocain và vài giọt adrenalin để niêm mạc co lại. Đợi 3 - 5 phút.
- + Người bệnh ngòai dậy, tay cầm khay quả đậu hứng ở mũi.
- + Bơm rửa xoang bằng nước muối sinh lý.
- + Bơm thuốc vào xoang.
- + Đặt lại nòng trôca và băng lại.

VI. THEO DÕI VÀ CHĂM SÓC

- Rửa hàng ngày, mỗi ngày 1 lần trong 1 tuần.
- Theo dõi biến chứng.

VII. TAI BIẾN VÀ XỬ TRÍ

- Thủng vào màng não do mũi khoan quá dài, chảy nước não tủy: ngừng ngay rửa xoang và cho kháng sinh liều cao. Nếu viêm màng não không thuyên giảm phải phẫu thuật xoang bó lỗ thủng.
- Mũi khoan trượt rơi vào ổ mắt: có thể làm tổn thương nhãn cầu.
- Tắc ống mũi - trán: hút mũi qua trôca, bơm kháng sinh, sau vài ngày ống sẽ thông.

- Viêm xoang trán lan rộng: đây là biến chứng rất nguy hiểm do tiến hành thủ thuật trong cơn cấp. Phải phẫu thuật xoang trán và cho kháng sinh liều cao và phối hợp.

CẮT POLYP MŨI

I. ĐỊNH NGHĨA

Phẫu thuật lấy đi những polyp xuất phát từ niêm mạc hốc mũi.

II. CHỈ ĐỊNH

- Polyp gây ngạt tắc mũi.
- Polyp gây rối loạn thông khí vòm nhĩ.

III. CHỐNG CHỈ ĐỊNH

- Cơ địa hen hay trạng thái hen (tạm thời, điều trị nội khoa trước phẫu thuật).
- Nhiễm khuẩn mũi hoặc viêm xoang mũi (tạm thời, điều trị trước phẫu thuật).

IV. CHUẨN BỊ

1. Phương tiện

- Kim Luc, kìm mỏ vịt, Lubet-Barbon.
- Thòng lọng cắt polyp.
- Banh mũi (Puplan, Killian).
- Dao cắt hút (micro debrider).

2. Người bệnh

Được giải thích về kỹ thuật, hồ sơ bệnh án theo quy định.

V. CÁC BƯỚC TIẾN HÀNH

1. Cắt polyp bằng thòng lọng

1.1. Chỉ định

Polyp là một khối riêng biệt có cuống ở phần trước hốc mũi, và khe giữa có thể tách thòng lọng vào được.

1.2. Kỹ thuật

- Banh mũi bằng banh Killian.
- Thăm dò bằng que thăm dò.
- Đặt thòng lọng vào giữa polyp và vách mũi xoang.
- Đưa dần thòng lọng đến sát chân polyp ở phía trên trước hốc mũi.
- Thắt dần thòng lọng để chẹn cuống polyp.

2. Cắt polyp bằng kim Luc

2.1. Chỉ định

- Các polyp trải rộng trong lòng khe giữa.
- Polyp do thoái hóa cuộn.

2.2. Kỹ thuật

- Cắt polyp bằng kim Luc bẹt các cỡ.
- Tách riêng các cuống polyp, lấy lần lượt từ trước ra sau.
- Kiểm tra hốc mũi, lấy mảnh vụn niêm mạc (bảo vệ cuộn giữa).
- Đặt bắc mũi hai bên.

3. Cắt polyp bằng dao cắt hút (Micro-debrider)

3.1. Chỉ định

Tất cả các loại polyp mũi.

3.2. Kỹ thuật

- Dùng mũi cắt thẳng hoặc khuỷu 300 cắt hút khối polyp từ trước ra sau, lấy hết chân.
- Đặt bấc mũi/merocel.

VI. THEO DÕI VÀ XỬ TRÍ TAI BIẾN

- Chảy máu: kiểm tra vùng chảy máu và nhét bấc.
- Viêm nhiễm sau mổ: kháng sinh toàn thân và thuốc chống viêm.
- Cơn hen kịch phát sau mổ: điều trị nội khoa tích cực trước mổ để tránh tai biến.
- Rút bấc/merocel ngày thứ 2 sau mổ.

PHẪU THUẬT MỞ XOANG HÀM

I. ĐỊNH NGHĨA

- Phẫu thuật mở xoang hàm (Caldwel-Luc) nằm trong hệ thống phẫu thuật tiết căn xoang.
- Mở mặt trước của xoang hàm để quan sát trực tiếp, lấy bệnh tích niêm mạc xoang và dẫn lưu xoang qua khe dưới hoặc sinh thiết u trong xoang hàm.

II. CHỈ ĐỊNH

- Viêm xoang hàm mạn đã điều trị nội khoa (cả thủ thuật rửa xoang) không kết quả.
- Viêm xoang hàm mạn thoái hóa niêm mạc thành polyp (qua khám hốc mũi) làm tắc lỗ dẫn lưu mũi xoang tự nhiên, polyp trong xoang to.
- Viêm xoang và viêm phế quản, viêm xoang do răng có dò.
- U lành và ác trong xoang hàm.

III. CHỐNG CHỈ ĐỊNH

- Trẻ nhỏ (chưa thay răng sữa).
- U ác đã xâm lấn ra ngoài thành xoang.

IV. CHUẨN BỊ

1. Người thực hiện

Trình độ từ chuyên khoa I Tai Mũi Họng trở lên.

2. Phương tiện

Bộ dụng cụ phẫu thuật mở xoang, máy hút.

3. Người bệnh

Không có tình trạng nhiễm khuẩn cấp không có bệnh về tim, mạch, thần kinh, thể trạng bình thường. Phụ nữ không trong thời kỳ thai nghén, kinh nguyệt.

4. Hồ sơ bệnh án

- Đầy đủ các xét nghiệm cơ bản, có phim Blondeau.
- Thuốc trước mổ: cầm máu, giảm đau (nếu thực hiện gây tê).

V. CÁC BƯỚC TIẾN HÀNH

Phẫu thuật mở xoang hàm (Caldwel-Luc):

Thì 1: Gây tê hoặc gây mê trẻ em, người già, yếu

- Vùng: hốc chân bướm hàm, lỗ thần kinh dưới ở mắt.
- Tại chỗ: niêm mạc tiền đình lợi môi.

Thì 2: Bộc lộ mặt xoang

- Rạch niêm mạc tiền đình lợi môi từ răng 1-2 đến 5-6 cách lợi chân răng 1-1,5 cm.
- Bóc tách bộ lộ mặt trước xoang (không làm tổn thương thần kinh dưới ở mắt).

Thì 3: Mở xoang

- Dùng đục/ khoan mở vào xoang mặt trước cách 1-1,5 cm, trong tiếp giáp vách ngăn, dưới gần đáy xoang.
- Có thể dùng khoan cắt mở nắp sau khâu cốt mạc đậy lại.

Thì 4: Lấy bệnh tích

- Quan sát, đánh giá bệnh tích
- Lấy bệnh phẩm: mũ/ niêm mạc u.
- Lấy bỏ: polyp/ niêm mạc thoái hóa u/ nang

Thì 5: Mở lỗ thông xoang mũi ở khe dưới

Phá vách xương: 1 x 2 cm, lấy bỏ niêm mạc lỗ thông.

Thì 6: Cầm máu - đóng xoang

- Nhét bấc thấm dầu, kháng sinh xoang, mũi. Nếu nhét 2 bấc phải buộc nổi.
- Khâu niêm mạc lợi môi.
- Kiểm tra tình trạng chảy máu ở mũi, họng.

VI. THEO DÕI VÀ XỬ TRÍ TAI BIẾN

1. Theo dõi

- Tình trạng chảy máu.
- Tháo bấc sau 24-48 giờ.
- Làm thuốc mũi đảm bảo dẫn lưu, thông thoáng.
- Rửa xoang ngày 5-7 lần, ít nhất 1 lần.
- Thời gian nằm viện từ 7-12 ngày.
- Thuốc sau mổ gồm kháng sinh, cầm máu, corticoid, vitamin.

2. Xử trí

- Vỡ thành xương ngăn ở mắt, rách bao nhãn cầu, tụt mở nhãn cầu xuống xoang:
 - + Nhét bấc chèn gelaspon để cố định.
 - + Cho kháng sinh chống biến chứng viêm ở mắt.
 - + Nếu có nhìn đôi, giảm thị lực: phối hợp nhãn khoa.
- Đục, khoan vào chân răng (quá dài, bất thường): sau hậu phẫu gửi khám răng hàm mặt, nếu gãy chân răng hở tủy phải lấy tủy, hàn.
- Chảy máu nhiều:
 - + Xác định chảy máu niêm mạc, xương, động mạch.
 - + Nếu cầm máu không hiệu quả thì thực hiện thắt động mạch hàm trong, động mạch cảnh ngoài.

PHẪU THUẬT NẠO SÀNG HÀM

I. ĐỊNH NGHĨA

- Nằm trong hệ thống phẫu thuật tiết căn.
- Là phẫu thuật Caldwell-Luc, sau đó nạo lấy bệnh tích các xoang sàng trước và sau.

II. CHỈ ĐỊNH

- Viêm đa xoang mạn đã điều trị nội khoa không kết quả.
- Viêm đa xoang mạn có thoái hóa thành polyp (ở mũi xoang).

III. CHỐNG CHỈ ĐỊNH

- Trẻ nhỏ.
- U máu, u ác ở xoang sàng hàm.

IV. CHUẨN BỊ

1. Người thực hiện

Có trình độ từ bác sĩ chuyên khoa I Tai Mũi Họng trở lên.

2. Phương tiện

Bộ phẫu thuật Caldwell-Luc và bộ thìa nạo xoang sàng hàm, máy hút.

3. Người bệnh

Hồ sơ, thuốc trước mổ như trong phẫu thuật Caldwell-Luc.

V. CÁC BƯỚC TIẾN HÀNH

Phẫu thuật nạo sàng hàm:

Thì 1, Thì 2: Như trong phẫu thuật Caldwell-Luc.

Thì 3: Mở xoang hàm

- Như phẫu thuật Caldwell-Luc.
- Mở thêm hõm thành trên trong xoang hàm kích thước 0,3 x 0,5 cm.

Thì 4: Lấy bệnh tích xoang hàm (như phẫu thuật Cadwell-Luc)

Thì 5: Mở vào xoang sàng

Vào xoang sàng qua tam giác xung kích ở góc trên trong của xoang hàm (thận trọng vì có thể lệch sang ổ mắt).

Thì 6: Nạo sàng bằng bộ thìa nạo

- Nạo sàng trước (theo đúng hướng).
- Nạo sàng sau (theo đúng hướng).

Thì 7: Mở lỗ thông xoang mũi (như phẫu thuật Caldwell-Luc).

Thì 8: Cầm máu, đóng xoang (như phẫu thuật Caldwell-Luc).

Lưu ý: không nhét trực tiếp đầu bác vào lỗ thông sàng hàm mà đặt võng.

VI. THEO DÕI VÀ XỬ TRÍ TAI BIẾN

1. Theo dõi

- Trong phẫu thuật: chảy nước mắt, cảm giác đau, nhìn khi nạo xoang sàng.
- Sau phẫu thuật: chảy máu.
- Chảy nước não tủy.
- Nhìn và vận nhỡn.

2. Xử trí

- Ngoài các tai biến như trong phẫu thuật Caldwell-Luc, cần lưu ý: tổn thương thành (xương giáy) ngăn xoang ổ mắt do mổ/ nạo xoang lệch hướng gây nhìn đôi, xuất huyết ổ mắt mũi.
- Phối hợp với nhãn khoa tổn thương mảnh ngang sàng gây: chảy nước não tủy qua mũi (xem bài phẫu thuật vách ngăn).
- Dính tầng trên hốc mũi/ tổn thương trần hốc mũi: gây mất ngủ.

PHẪU THUẬT NỘI SOI MỞ XOANG HÀM

I. ĐẠI CƯƠNG

Phẫu thuật nội soi mở xoang hàm là phẫu thuật tạo nên một trạng thái giải phẫu cho phép xoang hàm có thể tự dẫn lưu, nhằm phục hồi hoạt động thanh thải của hệ thống lồng - nhày, đưa niêm mạc của xoang hàm trở lại trạng thái bình thường.

II. CHỈ ĐỊNH

Các bệnh lý của xoang hàm:

- Viêm xoang hàm tái phát nhiều lần.
- Viêm xoang hàm do nấm, do răng.
- Dị vật xoang hàm.
- Polyp đơn độc mũi xoang (polyp Killian).
- U nang, u lành tính xoang hàm.

III. CHỐNG CHỈ ĐỊNH

1. Chống chỉ định tuyệt đối

Các bệnh lý nội khoa nặng, mất bù như suy thận, các bệnh lý về máu,...

2. Chống chỉ định tương đối

Viêm xoang cấp, viêm xoang có cốt tủy viêm.

IV. CHUẨN BỊ

1. Người thực hiện

Các bác sĩ chuyên khoa Tai Mũi Họng từ chuyên khoa I trở lên được đào tạo về phẫu thuật nội soi mũi xoang.

2. Phương tiện

- Bộ dụng cụ phẫu thuật nội soi mũi xoang.
- Thuốc tê (lidocain + adrenalin 1/10.000), thuốc co mạch (naphazolin, oxymetazolin,...).

3. Người bệnh

- Khám nội soi tai mũi họng, làm xét nghiệm đầy đủ:
 - + Công thức máu.
 - + Đông máu cơ bản.
 - + Chức năng gan, thận.
- Được chụp phim cắt lớp vi tính mũi xoang hai tư thế coronal và axial (nếu điều kiện cho phép).
- Khám trước mổ: bác sĩ Gây mê hồi sức.
- Giải thích về cách thức phẫu thuật, tai biến có thể xảy ra.

4. Hồ sơ bệnh án

Hoàn thiện hồ sơ bệnh án theo như quy định chung.

V. CÁC BƯỚC TIẾN HÀNH

1. Kiểm tra hồ sơ

2. Kiểm tra người bệnh

3. Vô cảm

Phẫu thuật có thể thực hiện dưới gây tê tại chỗ hoặc gây mê toàn thân.

4. Tư thế

- Người bệnh nằm ngửa, có gối đầu, đầu cao hơn ngực (10-15°).
- Phẫu thuật viên chính đứng bên phải người bệnh, người phụ đứng bên đối diện và trên đầu.

5. Kỹ thuật

- Đặt bắc mũi tẩm thuốc co mạch, như: naphazolin, oxymetazolin,..
- Tiêm tê dưới niêm mạc tại các điểm: chân bám cuốn giữa, niêm mạc vùng mồm móc, lưng cuốn dưới, lỗ thoát của dây thần kinh khẩu cái trên.
- Cắt mồm móc từ sau ra trước bằng kim cắt ngược hoặc từ trước ra sau bằng dao lá lúa.
- Mở rộng lỗ thông xoang hàm bằng kim cắt ngược hoặc dao hút - cắt (Micro debrider, hummer).
- Lấy sạch bệnh tích trong xoang hàm qua lỗ thông xoang.

VI. THEO DÕI VÀ CHĂM SÓC SAU MỔ

- Rút merocel sau mổ 24 giờ hay 48 giờ.
- Hút máu đọng, lấy vảy hoặc giả mạc, làm thuốc mũi xoang hàng ngày.
- Rửa mũi - xoang từ ngày thứ 3 sau mổ.

VII. TAI BIẾN VÀ XỬ TRÍ

- Chảy máu: nhét bắc.
- Tổn thương ống lệ tỵ.

PHẪU THUẬT MỞ XOANG TRÁN

I. ĐẠI CƯƠNG

Phẫu thuật mở xoang trán là phẫu thuật mặt trước của xoang trán để quan sát trực tiếp, lấy bỏ bệnh tích trong xoang, làm ống thông trán mũi khi bị tắc.

II. CHỈ ĐỊNH

- Viêm xoang trán mạn đã điều trị nội khoa, khoan rửa xoang trán không kết quả.
- Viêm xoang trán mạn tắc ống dẫn lưu mũi xoang tự nhiên.
- Các u lành: polyp, u nang, u ác xoang trán.

III. CHỐNG CHỈ ĐỊNH

- Đang viêm cấp.
- Các bệnh về máu, tim mạch, thần kinh.

IV. CHUẨN BỊ

1. Người thực hiện

Bác sĩ chuyên khoa I Tai Mũi Họng trở lên.

2. Phương tiện

- Dụng cụ: Bộ dụng cụ phẫu thuật xoang trán, máy hút.

- Thuốc: giảm đau, tiền mê (nếu gây tê), cầm máu.

3. Người bệnh

Cạo lông mày bên phẫu thuật.

4. Hồ sơ bệnh án

Có đầy đủ các xét nghiệm cơ bản, có phim Blondeau - sọ nghiêng.

V. CÁC BƯỚC TIẾN HÀNH

1. Vô cảm

- Gây tê vùng: hồ chân bướm hàm, hõm thần kinh trên ổ mắt.
- Gây tê tại chỗ: dọc theo đường rạch da.
- Hoặc gây mê.

2. Kỹ thuật

Thì 1: Bộc lộ mặt trước xoang

- Rạch da từ giữa gờ trên ổ mắt, dọc theo đường lông mày, cong xuống đến khoeo trong ổ mắt.
- Rạch tiếp cơ, cân, cốt mạc.
- Bóc tách bộc lộ mặt trước xoang trán.

Thì 2: Phẫu thuật vào xoang

- Dùng đục/ khoan phẫu thuật thành trước vào xoang một hốc có đường kính 1 - 1,5 cm (tùy theo kích thước xoang) ngay trên gờ trong cung lông mày.
- Dùng kim găm xương/ khoan mở rộng tùy theo tình trạng, bệnh tích xoang.

Thì 3: Lấy bệnh tích

- Quan sát, đánh giá bệnh tích trong xoang.
- Lấy bệnh tích theo tổn thương, yêu cầu phẫu thuật.
- Lưu ý thận trọng không làm rạn, vỡ thành sau và thành dưới xoang.

Thì 4: Làm ống thông trán - mũi

- Tùy theo mức độ tắc ống thông trán mũi tự nhiên, nếu không có ống thông tự nhiên phải tạo 1 ống thông đủ rộng.
- Đặt ống dẫn lưu trán - mũi, thường dùng 2 ống để tiện bơm rửa.

Thì 5: Đóng xoang

- Nhét bác thấm dầu - kháng sinh nếu cần.
- Khâu vết mổ làm 2 lớp.

VI. THEO DÕI VÀ CHĂM SÓC

- Thay băng ngoài sau 24 giờ.
- Rút bác hốc phẫu thuật hoặc mũi sau 48 giờ.
- Cắt chỉ ngày thứ 7.
- Làm thuốc hàng ngày đảm bảo dẫn lưu, tiết khuẩn.
- Bỏ ống dẫn lưu sau 3 - 6 tháng.

VII. TAI BIẾN VÀ XỬ TRÍ

1. Trong phẫu thuật

- Chảy máu.
- Vỡ, thủng thành dưới xoang trán ngăn ổ mắt:

- + Nhét bấc chèn gelaspon cố định.
- + Cho kháng sinh, theo dõi tránh biến chứng viêm tấy ổ mắt.
- Vỡ, thủng thành sau ngăn thùy trán:
- + Nhét bấc, chèn gelaspon cố định.
- + Nếu có rách màng não: chèn ép bằng cân cơ hoặc khâu màng não bị rách.
- Cho kháng sinh, theo dõi tình trạng viêm màng não.

2. Sau phẫu thuật

- Chảy máu vết mổ: cầm máu.
- Nhiễm khuẩn vết mổ: điều trị kháng sinh.
- Tuột ống dẫn lưu: cần cố định cho chắc khi phẫu thuật.
- Phản ứng màng não: điều trị kháng sinh, theo dõi.

PHẪU THUẬT NỘI SOI MỞ XOANG TRÁN

I. ĐẠI CƯƠNG

Là phẫu thuật nội soi mở rộng ngách trán tạo nên một trạng thái giải phẫu cho phép xoang trán có thể tự dẫn lưu, nhằm phục hồi hoạt động thanh thải của hệ thống lông - nhày, đưa hệ niêm mạc xoang trán trở lại trạng thái bình thường.

II. CHỈ ĐỊNH

Các bệnh xoang trán:

- Viêm xoang trán đơn thuần hoặc viêm đa xoang mạn tính có viêm xoang trán đã được điều trị nội khoa tối đa và hợp lý nhưng không có kết quả.
- Viêm xoang trán do nấm.
- U nhày xoang trán, u xương xoang trán, polyp xoang trán.
- Chấn thương xoang trán do áp lực.

III. CHUẨN BỊ

1. Người thực hiện

Các bác sỹ chuyên khoa Tai Mũi Họng từ thạc sỹ, chuyên khoa II trở lên được đào tạo chuyên sâu về phẫu thuật nội soi mũi xoang.

2. Phương tiện

- Bộ dụng cụ phẫu thuật nội soi mũi xoang.
- Thuốc tê, thuốc co mạch

3. Người bệnh

- Được khám trước mổ như thông thường.
- Được khám nội soi tai, mũi, họng.
- Được chụp phim cắt lớp vi tính mũi xoang 3 tư thế đứng ngang, ngang và đứng dọc (coronal, axial và sagital - nếu điều kiện cho phép).

IV. CÁC BƯỚC TIẾN HÀNH

1. Vô cảm

Phẫu thuật có thể thực hiện dưới gây tê tại chỗ hoặc gây mê toàn thân.

2. Kỹ thuật

- Đặt bấc mũi tẩm thuốc co mạch, như: naphazolin, oxymetazolin,...

- Tiêm tê dưới niêm mạc tại 3 điểm: chân bám cuốn giữa, niêm mạc vùng mòm móc, vị trí động mạch bướm khẩu cái.
- Phẫu thuật mở xoang trán loại I: vùng ngách trán còn được giữ nguyên, phẫu thuật được thực hiện khi người bệnh có mòm móc bám vào sàn sọ hoặc cuốn mũi giữa làm hẹp ngách trán. Trong trường hợp này, cắt mòm móc từ sau ra trước bằng kim cắt ngược hoặc từ trước ra sau bằng dao lá lũa. Khi phần trên của mòm móc được lấy đi, ngách trán sẽ được mở thông nếu không có các cấu trúc lân cận làm tắc nghẽn như tế bào đê mũi, tế bào bóng trán, tế bào sàng trên ổ mắt.
- Phẫu thuật mở xoang trán loại II: mở rộng ngách trán bằng phẫu tích lấy các vách xương của các tế bào đê mũi, tế bào bóng trán, tế bào sàng trên ổ mắt làm hẹp ngách trán.
- Phẫu thuật mở xoang trán loại III: phẫu thuật mở thật rộng ngách trán bao gồm lấy đi gai mũi trán hay mòm trán.
- Đặt merocel hốc mổ.

V. CHĂM SÓC SAU MỔ

- Rút merocel sau mổ 24 giờ hay 48 giờ.
- Hút máu đọng, lấy vảy hoặc giả mạc, làm thuốc mũi xoang hàng ngày.

VI. TAI BIẾN VÀ XỬ TRÍ

1. Tai biến nặng

1.1. Chảy máu

- Thường do tổn thương các tĩnh mạch hoặc động mạch sàng, đặc biệt động mạch sàng trước.
- Xử trí nhét bấc, đông điện.

1.2. Rò dịch não tủy

Xử trí bít lấp đường dò.

1.3. Tai biến ổ mắt

- Tụ máu trong ổ mắt: rút bấc sớm, phối hợp điều trị nội khoa.
- Song thị: rút bấc sớm, điều trị nội khoa chống phù nề, phối hợp với chuyên khoa mắt.

2. Tai biến nhẹ

- Tổn thương ống lệ ty hoặc túi lệ.
- Đau nhức sọ mặt.

3. Tai biến hiếm gặp

- Tụ máu trong não.
- Tràn khí não.
- Tổn thương não thùy trán.

PHẪU THUẬT CHỈNH HÌNH VÁCH NGĂN MŨI

I. ĐẠI CƯƠNG

Chỉnh hình vách ngăn là một phẫu thuật xén sụn và xương vách ngăn dưới niêm mạc nhằm tạo lại một vách ngăn thẳng.

II. CHỈ ĐỊNH

- Tất cả những dị hình vách ngăn gây cản trở thông khí của mũi, cản trở sự dẫn lưu của mũi xoang, vẹo gây kích thích nhức đầu, cản trở đường vào của phẫu thuật nội soi xoang.
- Dị hình gây viêm xoang.

III. CHỐNG CHỈ ĐỊNH

- Viêm mũi xoang cấp.
- Không nên phẫu thuật ở trẻ em dưới 16 tuổi (trừ trường hợp chấn thương).

IV. CHUẨN BỊ

1. Người thực hiện

Bác sĩ chuyên khoa Tai Mũi Họng.

2. Phương tiện

- Dụng cụ:
 - + Dao nhỏ và nhọn số 11 và 15.
 - + Các bóc tách nhỏ đầu tù và sắc.
 - + Dao xén sụn của Ballanger.
 - + Kẹp Luc các cỡ.
 - + Kim gặm sụn của Jansen.
 - + Đục xương lưỡi đuôi én.
 - + Đục xương thẳng và lòng máng các cỡ.
 - + Bánh mũi nhọn ngắn và dài.
 - + Bánh cửa mũi của Palmer, kim mang kim.
 - + Chỉ catgut 5.0, nẹp mũi.
 - + Máy hút, ống hút.
 - + Bộ nội soi.
- Thuốc: xylocain 1- 2% có pha adrenalin 0,1%.

3. Người bệnh

- Làm các xét nghiệm cơ bản.
- Vệ sinh hốc mũi, cắt lông cửa mũi.
- Người bệnh nằm ngửa, thầy thuốc đứng bên phải người bệnh.

4. Hồ sơ bệnh án

Theo quy định của Bộ Y tế.

V. CÁC BƯỚC TIẾN HÀNH

1. Vô cảm

- Tiêm mê và gây mê hoặc gây tê cục bộ dưới niêm mạc, tiêm 4 điểm vào mỗi bên vách ngăn, tiêm từ trong sâu ra dần phía cửa mũi. Đưa đầu kim vào tới dưới màng sụn rồi bơm thuốc làm phồng trắng niêm mạc.
- Có thể gây mê nội khí quản nếu có điều kiện.

2. Kỹ thuật

Thì 1: Rạch niêm mạc

Rạch niêm mạc vách ngăn vào tới màng sụn theo một đường hơi cong từ sống mũi đến sàn mũi, cách tiền đình mũi 1 - 1,5 cm.

Thì 2: Bóc tách niêm mạc

Dùng bóc tách nhỏ và tù để bóc tách niêm mạc, màng sụn ra khỏi sụn. Sau đó rạch đứt sụn và tiếp tục bóc tách niêm mạc, màng sụn vách ngăn bên đối diện.

Thì 3: Bộc lộ vách ngăn sụn và xương

Dùng banh mũi kiểu Vacher đưa vào hốc mũi bên phẫu thuật, banh hai mặt niêm mạc sang hai bên để sụn và xương vách ngăn nằm chính giữa.

Thì 4: Cắt bỏ phần sụn vách ngăn bị vẹo

Nếu sụn vách ngăn có thể sử dụng lại được thì đặt lại (có gắng bảo tồn sụn tối đa).

Thì 5: Cắt bỏ phần xương vẹo hoặc gai gờ vách ngăn

Thì 6: Đục bỏ phần chân của vách ngăn

Thì 7: Đặt lại niêm mạc, khâu phục hồi

Đặt merocel hoặc đặt mảnh ép vách ngăn. Nhét bấc tẩm dầu và kháng sinh vào hốc mũi hai bên.

VI. THEO DÕI

- Theo dõi toàn trạng, mạch, nhiệt độ, huyết áp sau phẫu thuật, chảy máu.
- Dùng kháng sinh, kháng viêm và giảm đau.
- Rút bấc và phim nhựa sau 3 ngày.

VII. TAI BIẾN VÀ XỬ TRÍ

1. Rách niêm mạc vách ngăn

- Rách một bên: xếp lại niêm mạc ngay ngắn.
- Rách hai bên tại cùng một điểm: cắt một mảnh sụn đặt chêm vào giữa chỗ rách rồi ép niêm mạc lại.

2. Chảy máu

Dùng thuốc cầm máu, đôi khi cần đặt lại bấc.

3. Tụ máu vách ngăn

Chích rạch tháo khối tụ máu sau đó nhét lại bấc mũi để chèn vào vùng đó. Chú ý cho dùng kèm kháng sinh chống vi khuẩn kỵ khí để phòng hoại tử gây thủng vách ngăn.

4. Di chứng

- Thủng vách ngăn, dính vách ngăn và cuốn dưới, sập sống mũi.
- Xử trí cần phẫu thuật chỉnh hình lại.

PHẪU THUẬT THÙNG VÁCH NGĂN MŨI

I. ĐẠI CƯƠNG

Là phẫu thuật bịt lại vách ngăn mũi bị thủng do nhiều nguyên nhân gây ra.

II. CHỈ ĐỊNH

Thủng vách ngăn mũi.

III. CHỐNG CHỈ ĐỊNH

- Chống chỉ định tuyệt đối:
 - + Các bệnh lý nội khoa nặng, mất bù như: suy thận, các bệnh lý về máu,...
- Chống chỉ định tương đối:
 - + Đang có viêm nhiễm vùng mũi xoang.
 - + Người bệnh từ chối phẫu thuật.

IV. CHUẨN BỊ

1. Người thực hiện

Các bác sĩ chuyên khoa Tai Mũi Họng từ chuyên khoa I trở lên.

2. Phương tiện

- Bộ dụng cụ phẫu thuật phần mềm.
- Thuốc tê (lidocain + adrenalin 1/10.000).

3. Người bệnh

- Khám nội soi tai, mũi, họng, làm xét nghiệm đầy đủ:
 - + Công thức máu
 - + Đông máu cơ bản.
 - + Chức năng gan, thận.
- Được chụp phim cắt lớp vi tính vùng mang mũi xoang hai tư thế coronal và axial (nếu điều kiện cho phép).
- Khám trước mổ: bác sĩ Gây mê hồi sức
- Giải thích về cách thức phẫu thuật, tai biến có thể xảy ra.

4. Hồ sơ bệnh án

Hoàn thiện hồ sơ bệnh án theo như quy định chung.

V. CÁC BƯỚC TIẾN HÀNH

1. Kiểm tra hồ sơ

2. Kiểm tra người bệnh

3. Vô cảm

Phẫu thuật thực hiện dưới gây mê toàn thân.

4. Tư thế

- Người bệnh nằm ngửa, có gối đầu
- Phẫu thuật viên chính đứng bên phải, người phụ đứng bên đối diện.

5. Kỹ thuật

- Tiêm tê dưới da tiểu trụ mũi theo đường mổ tạo hình mũi đường ngoài (Medicain, Octocain 1%).
- Rạch da hình chữ V qua tiểu trụ, cách sàn mũi khoảng 2-3mm, bóc vạt da lên trên bộc lộ sụn tiểu trụ và sụn cánh mũi.
- Bộc lộ phía trước sụn vách ngăn, bóc niêm mạc vách ngăn ra khỏi sụn. Bóc vách ngăn thành 3 lớp qua lỗ thủng khoảng 1 cm về phía sau.
- Bóc tách niêm mạc vách ngăn xuống sàn mũi đến bụng cuốn dưới. Rạch niêm mạc nơi tiếp giáp với bụng cuốn dưới to từ sau ra trước cho vạt niêm mạc 2 cuốn này đủ kéo lên bịt lỗ thủng. Đối với lỗ thủng to có thể dùng thêm vạt 2 cuốn nữa ở phía trên của vách ngăn. Làm sạch, cắt phần xơ sẹo của bờ lỗ thủng niêm mạc. Khâu bờ lỗ thủng niêm mạc bằng chỉ chromic 4-0.
- Lấy mảnh cân cơ thái dương đủ lớn để chèn vào giữa hai bên niêm mạc vách ngăn bịt lỗ thủng phần sụn, sao cho mảnh cân cơ trùm qua lỗ thủng khoảng 0,5-1 cm.
- Khâu xuyên niêm mạc vách ngăn hai bên qua sụn và mảnh cân cơ để cố định mảnh cân cơ và tránh tụ máu, tụ dịch trong vách ngăn.
- Khâu da tiểu trụ bằng chỉ prolene hoặc nylon 5-0 hoặc 6-0. Khâu niêm mạc tiền đình mũi bằng chỉ cutgut 4-0 hoặc 5-0.
- Cố định vách ngăn bằng mảnh nhựa ép vách ngăn. Đặt merocel hoặc gelaspon hốc mũi tránh chảy máu.

VI. THEO DÕI VÀ CHĂM SÓC SAU MỔ

- Cho người bệnh nhỏ nước muối vào mũi nhiều lần trong ngày.

- Rút merocel hoặc gelaspon sau 5-6 ngày.
- Rút mảnh nhựa ép vách ngăn sau 1 tuần.
- Cắt chỉ khâu.

VII. TAI BIẾN VÀ XỬ TRÍ

- Chảy máu: cần theo dõi để phát hiện chảy máu. Thường máu chỉ rỉ ra ở cửa mũi, dặn người bệnh dùng gạc sạch lau phía ngoài. Nếu chảy máu nhiều cần kiểm tra phát hiện điểm chảy máu.
- Nhiễm trùng: cần cho người bệnh dùng kháng sinh toàn thân.

PHẪU THUẬT NỘI SOI CẮT CUỐN DƯỚI

I. ĐẠI CƯƠNG

Phẫu thuật làm giảm thể tích cuốn mũi dưới qua nội soi có phóng đại nhằm mục đích làm thông đường thở trong trường hợp cuốn quá phát to gây tắc nghẹt mũi.

Trong phạm vi bài này trình bày kỹ thuật cắt bán phần cuốn mũi dưới...

II. CHỈ ĐỊNH

Cuốn mũi dưới quá phát to, co hồi kém với các thuốc co mạch, ảnh hưởng đến thở đường mũi.

III. CHỐNG CHỈ ĐỊNH

- Chống chỉ định chung như các can thiệp ngoại khoa khác.
- Không có chống chỉ định đặc biệt.
- Không có tiến hành phẫu thuật cắt bán phần cuốn mũi dưới cho trẻ em.
- Có khối u ở hốc mũi (K xoang hàm, K vòm).

IV. CHUẨN BỊ

1. Người thực hiện

Bác sĩ chuyên khoa Tai Mũi Họng có kinh nghiệm sử dụng thiết bị nội soi.

2. Phương tiện

- Bộ nội soi mũi xoang, tối thiểu gồm có:
 - + Nguồn ánh sáng lạnh 50W (Halogen hoặc Xenon).
 - + Dây dẫn sáng bằng sợi thủy tinh quang học.
 - + Ống nội soi quang học 0° hoặc 30°.
- Dụng cụ phẫu thuật nội soi tối thiểu:
 - + Dao lá lúa.
 - + Kéo cắt cuốn vi phẫu có răng.
 - + Bay bóc tách.
 - + Ống hút.
 - + Kẹp phẫu tích Blakesley thẳng và khuỷu.
- Soi mũi, kẹp khuỷu, bơm tiêm và một vài dụng cụ tai mũi họng thông thường khác.
- Thuốc: oxymethazolin 0,1%, xylocain 3-6%, lidocain 1-2%...

3. Người bệnh

- Có bệnh án Tai Mũi Họng thông thường với các xét nghiệm cơ bản về máu, nước tiểu và Quang tim phổi.

- Có thể tiến hành phẫu thuật dưới gây tê hoặc gây mê.

4. Hồ sơ bệnh án

Theo quy định của Bộ Y tế.

V. CÁC BƯỚC TIẾN HÀNH

(Phẫu thuật được tiến hành dưới sự quan sát bằng nội soi).

- Gây tê bề mặt niêm mạc hốc mũi bằng bông tẩm thuốc tê và thuốc gây co mạch trong 5 phút.
- Tiêm thấm dưới niêm mạc cuốn dưới bằng 5 ml dung dịch lidocain 1% nhằm gây tê và giảm bớt chảy máu.
- Dùng 1 kìm Kocher thẳng kẹp dọc theo bờ tự do cuốn dưới từ trước ra sau tới tận đuôi cuốn, tương ứng với phần định cắt để tạo ranh giới đường cắt và hạn chế chảy máu.
- Dùng kéo cắt cuốn vi phẫu cắt dọc theo đường kẹp của kẹp Kocher cắt cả niêm mạc và xương cuốn. Chú ý cắt cả phần đuôi cuốn.
- Dùng kẹp Balakesley thẳng lấy phần cuốn đã bị cắt.
- Kiểm tra vết cắt, cầm máu bằng đồng điện (nếu có) hoặc bằng cách đặt một đoạn bác mũi tẩm dầu kháng sinh dọc theo đường cắt.

VI. THEO DÕI

- Chảy máu sau phẫu thuật: tại chỗ, theo dõi nước bọt nhỏ ra, tình trạng toàn thân.
- Rút bác mũi sau 24 - 48 giờ.
- Chăm sóc mũi, làm thuốc mũi sau phẫu thuật.
- Thuốc: kháng sinh, chống viêm, chống phù nề.

VII. TAI BIẾN VÀ XỬ TRÍ

Chảy máu sau phẫu thuật:

- Tiêm thuốc cầm máu: Transamin, Adrenoxyl.
- An thần.
- Đặt lại bác mũi.
- Cầm máu bằng đồng điện (nếu có).

PHẪU THUẬT NỘI SOI CẮT DÂY THẦN KINH VIDIAN

I. ĐẠI CƯƠNG

Dây thần kinh đá lớn tách ra từ hạch gối kết hợp với thần kinh đá sâu từ đám rối động mạch cảnh tạo thành dây thần kinh vidian. Từ hạch bướm khẩu cái dây thần kinh vidian thoát ra ở phía sau ngoài lỗ bướm khẩu cái khoảng 5-6 mm. Phẫu thuật nội soi cắt dây thần kinh vidian là phẫu thuật nội soi cắt dây thần kinh vidian qua đường mũi ở vùng này.

II. CHỈ ĐỊNH

- Viêm mũi vụn mạch không đáp ứng với điều trị nội khoa.
- Chảy nước mũi, chảy nước mắt nhiều mạn tính.

III. CHỐNG CHỈ ĐỊNH

- Viêm xoang hàm mạn tính.
- Trẻ em chưa mọc răng vĩnh viễn.

IV. CHUẨN BỊ

1. Người thực hiện

Các bác sỹ chuyên khoa Tai Mũi Họng từ chuyên khoa I trở lên được đào tạo về phẫu thuật nội soi mũi xoang.

2. Phương tiện

- Bộ dụng cụ phẫu thuật nội soi mũi xoang.
- Thuốc tê (lidocain + adrenalin 1/10.000), thuốc co mạch (naphazolin, oxymetazolin,...).

3. Người bệnh

- Được làm các xét nghiệm thường quy.
- Được khám trước mổ như thông thường.
- Được khám nội soi tai mũi họng.
- Được chụp phim cắt lớp vi tính mũi xoang hai tư thế coronal và axial (nếu điều kiện cho phép).

V. CÁC BƯỚC TIẾN HÀNH

1. Vô cảm

Phẫu thuật có thể thực hiện dưới gây tê tại chỗ hoặc gây mê toàn thân.

2. Kỹ thuật

- Người bệnh nằm ngửa, kê gối tròn dưới đầu.
- Đặt bấc mũi tẩm thuốc co mạch.
- Xác định vị trí lỗ bướm khẩu cái nằm hơi sau và trên đuôi cuốn giữa, cách cửa mũi sau về phía trên ngoài khoảng 12mm.
- Thăm dò lỗ bướm khẩu cái bằng que thăm dò đầu tù.
- Tiêm tê dưới niêm mạc tại điểm vị trí động mạch bướm khẩu cái.
- Phong bế thần kinh bướm khẩu cái hai bên, cách tiêm vào lỗ khẩu cái lớn 2 ml xylocain 1% với 1: 100,000 epinephrin.
- Dùng dao lưỡi liềm rạch niêm mạc theo hướng nằm ngang, cách bờ dưới lỗ bướm khẩu cái từ 5 - 10mm, để tránh tổn thương các nhánh của động mạch bướm khẩu cái.
- Dùng bay chia độ tách vạt niêm mạc sát xương, mở rộng vạt niêm mạc lên trên, bộc lộ lỗ bướm khẩu cái.
- Nếu lỗ bướm khẩu cái nhỏ, có thể mở rộng ra sau và xuống dưới (nơi thành xương mỏng nhất) bằng curette để bộc lộ rõ ống dây thần kinh vidian.
- Dây thần kinh vidian được xác định ngay sau hạch bướm khẩu cái. Kéo hạch ra trước, bộc lộ dây thần kinh vidian bằng móc. Tiến hành cắt dây thần kinh bằng kéo.
- Phủ lại vạt niêm mạc, chèn gelfoam và merocel.

VI. CHĂM SÓC SAU MỔ

- Rút merocel sau mổ 24 giờ.
- Dùng thuốc kháng sinh, chống viêm, giảm đau.
- Nhỏ mũi bằng nước muối sinh lý.

VII. TAI BIẾN VÀ XỬ TRÍ

1. Chảy máu

Thường do tổn thương các tĩnh mạch hoặc động mạch bướm khẩu cái.

2. Xử trí

Nhét bấc, đông điện.

PHẪU THUẬT TẬT LỖ MŨI SAU BẨM SINH

I. ĐẠI CƯƠNG

Tật lỗ mũi sau bẩm sinh là sự tồn tại ở cửa mũi sau một màng chắn có thể là một màng trong, có thể là sụn hoặc xương, làm không khí không đi từ cửa mũi trước qua cửa mũi sau được.

Phẫu thuật nhằm mở lỗ mũi sau bị tật, tạo đường lưu thông không khí qua mũi.

II. CHỈ ĐỊNH

- Tất cả các trường hợp tật lỗ mũi sau bẩm sinh đều phải tiến hành phẫu thuật.
- Nếu tật 1 bên mũi thì việc phẫu thuật có thể trì hoãn được.

III. CHỐNG CHỈ ĐỊNH

- Trẻ có những dị tật kèm theo như sa màng não vào hốc mũi.
- Trẻ đang bị nhiễm khuẩn cấp sốt, ho hoặc 1 bệnh cấp tính như ỉa chảy, viêm màng não
- Trẻ có bệnh về máu như chảy máu kéo dài, bệnh máu chậm đông
- Thận trọng khi trẻ có các dị tật tim mạch, thần kinh kèm theo.

IV. CHUẨN BỊ

1. Người thực hiện

Bác sĩ chuyên khoa Tai Mũi Họng.

2. Phương tiện

- Soi mũi nhỏ có cán.
- Có thể dùng bộ nội soi phóng đại.
- Ống thông Itard.
- Búa và đục nhỏ thẳng cỡ 2mm, 4mm, 6mm.
- Kim chọc (trôca).
- Ống thông Nelaton.
- Giũa Rasp.
- Ống nong,
- Máy khoan, lưỡi khoan.
- Bộ dao cắt - hút.

3. Người bệnh

- Trẻ phải được khám xét tỉ mỉ về lâm sàng, cận lâm sàng (X-quang) để có chẩn đoán xác định là tật cửa mũi sau và độ dày, phải loại trừ màng não sa vào hốc mũi. Đánh giá đúng vị trí tật, bản chất màng tật màng mỏng, sụn hay xương.
- Khám toàn thân, lưu ý vấn đề hồi sức kiểm tra tim phổi chuẩn bị thật tốt (nếu phải gây mê).

4. Hồ sơ bệnh án

Theo quy định chung.

V. CÁC BƯỚC TIẾN HÀNH

1. Trường hợp màng bịt mỏng

- Lấy ống thông Nelaton hoặc ống thông Engom chọc mạnh qua màng bịt lỗ mũi sau.
- Hoặc dùng ống thông Itard chọc thủng màng bịt lỗ mũi sau.
- Hoặc cắt bằng dao cắt hút qua nội soi (microdebrider).

2. Trường hợp là sụn, xương

2.1. Vô cảm

Gây mê nội khí quản.

2.2. Kỹ thuật

- Đặt ephedrin 1% hoặc adrenalin 1/3000 - 1/5000.
- Dùng kim chọc dò thử, nếu không xuyên được dùng đục, đục từ trước ra sau kích thước từ 2 mm trở lên tùy theo tuổi hoặc dùng khoan mở rộng lỗ tịt xương, sụn.
- Đặt nong bằng 1 ống nhỏ vòng qua cửa mũi sau để giữ cho đường vừa mở được thông.
- Cố định ống nong.
- Giữ ống nong trong 6 tháng.

VI. THEO DÕI

- Ống nong phải đảm bảo thông, không bị nhiễm khuẩn.
- Nhỏ 1 - 2 giọt adrenalin 0,1% phòng hội chứng xanh sốt.
- Theo dõi chảy máu.
- Phòng nhiễm khuẩn bằng kháng sinh.
- Phòng phù nề niêm mạc.
- Hàng tháng kiểm tra ống nong.
- Sau 6 tháng rút ống nong.
- Theo dõi đề phòng tịt trở lại.
- Chú ý chế độ ăn uống.

VII. TAI BIẾN VÀ XỬ TRÍ

- Chảy máu: nhét bấc cầm máu.
- Phòng nhiễm khuẩn bằng kháng sinh.
- Vỡ thành trên sọ tổn thương đáy sọ: không đục quá sâu.
- Vỡ sàn mũi tổn thương hàm ếch: khâu lại.
- Tổn thương vách ngăn, các cuốn mũi: cần sửa lại.

PHẪU THUẬT MỞ CẠNH MŨI

I. ĐẠI CƯƠNG

Là một phẫu thuật nhằm tạo ra một đường rộng để đi vào hốc mũi, xoang sàng, xoang hàm và họng bên mũi bằng cách rạch và mở cánh mũi, rãnh mũi má, cắt bỏ xương chính mũi 1 bên và 1 phần ngành lên xương hàm trên.

II. CHỈ ĐỊNH

- U hốc mũi.
- U vùng sàng - hàm, hốc mũi.
- U vùng vòm mũi họng và cửa mũi sau.

III. CHỐNG CHỈ ĐỊNH

Như chống chỉ định của các phẫu thuật Tai Mũi Họng.

IV. CHUẨN BỊ

1. Người thực hiện

Bác sĩ chuyên khoa I Tai Mũi Họng có kinh nghiệm.

2. Phương tiện

Nguồn sáng (đèn Clar/ đèn trán), bộ dụng cụ phẫu thuật xoang kinh điển.

3. Người bệnh

Hồ sơ bệnh án, xét nghiệm cơ bản, chụp X-quang (Blondeau, Hirtz, sọ nghiêng, hoặc CT scan mũi xoang).

V. CÁC BƯỚC TIẾN HÀNH

1. Vô cảm

Gây mê nội khí quản.

2. Tư thế

Người bệnh nằm ngửa, có gối đầu, phẫu thuật viên đứng ở cùng bên mổ hoặc ở bên phải, phụ 1 đứng bên đối diện, phụ 2 đứng phía đầu.

3. Kỹ thuật

Có 6 thì:

- Rửa da từ đầu trong cung mày.
- Bóc vén da và cốt mạc, tách niêm mạc mũi rời khỏi xương chính mũi.
- Thăm dò, xác định thể tích, độ lan rộng, chân bám khối u.
- Lấy bỏ u sau khi đã bóc tách rời.
- Kiểm tra cầm máu và làm sạch hốc mổ.
- Kết thúc đặt bác có lót gelaspon hoặc vỏ Mickulicz, khâu phục hồi 2 lớp.

VI. THEO DÕI VÀ XỬ TRÍ TAI BIẾN

1. Theo dõi và chăm sóc

- Chảy máu từ mép vết mổ, từ xương hay từ đông điện cầm máu.
- Rút bác sau 24 - 48 giờ.
- Làm thuốc mũi ngày.
- Cắt chỉ vào ngày thứ 7 sau mổ.

2. Tai biến và xử trí

- Chảy máu sau rút bác: nhét bác lại.
- Nhiễm khuẩn: kháng sinh.
- Dò, chảy dịch não tủy do tai biến vỡ, nứt xương sàng: chèn bác có lót gelaspon hoặc cân cơ thái dương.

PHẪU THUẬT CẮT PHẦN GIỮA XƯƠNG HÀM TRONG UNG THƯ SÀNG HÀM

I. ĐẠI CƯƠNG

Phẫu thuật lấy bỏ khối u ác tính trong xoang hàm, xoang sàng và/hoặc hốc mũi. Trên thực tế, tùy theo mức độ lan tràn của khối u mà đường vào có thể khác nhau.

II. CHỈ ĐỊNH

Ung thư sàng hàm.

III. CHỐNG CHỈ ĐỊNH

- Như trong các phẫu thuật nói chung.
- Thể trạng người bệnh quá già yếu nên dùng các phương pháp điều trị khác.
- Ung thư sàng hàm giai đoạn T3N3M1.

IV. CHUẨN BỊ

1. Người thực hiện

Bác sĩ chuyên khoa Tai Mũi Họng có kinh nghiệm trong phẫu thuật đầu cổ.

2. Phương tiện

- Các dụng cụ phẫu thuật xoang, dao điện, khoan điện.
- Chuẩn bị sẵn 1 hoặc 2 đơn vị máu cùng nhóm để truyền khi có chảy máu nhiều.

3. Người bệnh

Được giải thích kỹ.

4. Hồ sơ bệnh án

Ngoài các xét nghiệm cơ bản cho phẫu thuật gây mê còn phải có phim Blondeau, Hirtz, sọ nghiêng và CT Scan.

V. CÁC BƯỚC TIẾN HÀNH

1. Vô cảm

Mê nội khí quản.

2. Tư thế

- Người bệnh nằm ngửa có gối đầu.
- Phẫu thuật viên đứng bên phải hoặc cùng bên phẫu thuật, người phụ đứng bên đối diện và phía đầu.

3. Kỹ thuật

Có 7 thì:

- Rạch da theo đường cạnh mũi đi từ góc trong mắt tới khớp mũi trán dọc theo rãnh mũi má và vòng theo cánh mũi và cắt rời sụn cánh mũi.
- Bộc lộ xương chính mũi và một phần ngành lên xương hàm trên, có thể bộc lộ rộng cả mặt trước xoang hàm.
- Đánh giá và lấy bỏ u. Trong trường hợp khối u đã lan trong hốc mũi xoang phải lấy bỏ hết cả vách mũi xoang, cuốn giữa và dưới.
- Kiểm tra cầm máu, làm sạch hốc mũi.
- Đặt bắc dầu kháng sinh có lốt gelsaspon kiểu Mickulicz.
- Khâu phục hồi 2 lớp.

VI. THEO DÕI VÀ XỬ TRÍ TAI BIẾN

1. Chăm sóc và theo dõi

- Chảy máu.
- Nhiễm khuẩn.
- Rút bắc sau 48 giờ.
- Làm thuốc mũi hàng ngày.
- Cắt chỉ vào ngày thứ 7 sau mổ.
- Thuốc sau mổ: kháng sinh, giảm phù nề, chống viêm, giảm đau và cầm máu.

2. Tai biến và xử trí

- Chảy máu ngay sau mổ hoặc sau khi rút bắc.
- Rò dịch não tủy do vỡ hoặc nứt mảnh ngang xương sàng: chèn/ lốt gelsaspon hoặc phẫu thuật lại lốt cân cơ thái dương.

PHẪU THUẬT NỘI SOI CẮT U XƠ MẠCH VÒM MŨI HỌNG

I. ĐẠI CƯƠNG

U xơ mạch vòm mũi họng là một khối u lành tính, phát sinh và phát triển ở vùng cửa mũi sau và vòm mũi họng, thường gặp ở trẻ nam tuổi thiếu niên. Bản chất u là tăng sinh mạch máu, tổ chức xơ bao quanh các hồ máu, gây chảy máu rất nhiều trong khi mổ.

Phẫu thuật nội soi cắt u xơ vòm mũi họng là một trong các phương pháp ứng dụng nội soi và các dụng cụ phẫu thuật, vi phẫu của mũi xoang để bóc tách, cắt bỏ khối u, qua đường tự nhiên của hốc mũi.

II. CHỈ ĐỊNH

Áp dụng cho u xơ mạch vòm mũi họng, ở giai đoạn I, II, (Khối u chỉ khu trú ở cửa mũi sau, vòm họng, xoang hàm, hố chân bướm hàm; chưa lan tràn vào hố dưới thái dương, hốc mắt, đáy sọ).

III. CHỐNG CHỈ ĐỊNH

- Không có chống chỉ định tuyệt đối.
- Trong các phẫu thuật mở đường ngoài (Rouge-Denker, xuyên khẩu cái, mở cạnh mũi, đường lột găng tầng giữa sọ mặt thì vẫn có thể phối hợp với nội soi để bóc tách và cắt bỏ khối u xơ, tùy theo các thì phẫu thuật).

IV. CHUẨN BỊ

1. Người thực hiện

- Các bác sĩ chuyên khoa Tai Mũi Họng đã được đào tạo chuyên sâu về phẫu thuật khối u tai mũi họng và đầu cổ.
- Có 1, hoặc 2 bác sĩ phụ mổ.
- Có điều dưỡng của phòng mổ để đưa dụng cụ.
- Có ê kíp bác sĩ Gây mê và hồi sức, kỹ thuật viên phòng mổ.

2. Phương tiện

- Bộ nội soi với các optic 0°, 30°, (có thể cả 70°, 90°).
- Bộ dụng cụ vi phẫu mũi xoang, kìm Luc, găm xương, kéo cắt cuộn mũi.
- Ống hút vi phẫu các cỡ khác nhau.
- Bộ dao điện, đông điện, với mũi thẳng và cong.
- Bộ kẹp cầm máu Agraf (có sáp cầm máu xương rất tốt).
- Mảnh cầm máu merocel, gelaspon và bấc mũi, gạc.

3. Người bệnh

- Giải thích kỹ cho người bệnh và người nhà về mục đích, ưu nhược điểm của phẫu thuật, ký giấy mổ.
- Người bệnh được chụp CT scan chẩn đoán, chụp mạch và tắc mạch số hóa xóa nền vừa chẩn đoán và làm giảm thiểu chảy máu khi mổ. Nếu không chụp tắc mạch thì sẽ phải thất động mạch hàm trong hoặc cảnh ngoài (có thể bộc lộ và để dây thất chờ).

4. Hồ sơ bệnh án

- Chuẩn bị đầy đủ như một bệnh án phẫu thuật ngoại khoa tai mũi họng.
- Chuẩn bị sẵn sàng về nhóm máu, dự kiến số lượng máu mất cần phải bù để có thể truyền cấp cứu.
- Người bệnh phải ký giấy mổ và được giải thích về cả truyền máu và người nhà cho máu nếu cần.
- Cũng cần phải giải thích cho người bệnh và người nhà về mở khí quản khi cần trong các tai

biến chảy máu nhiều hoặc để dự phòng chảy máu nhiều khi mổ, để hồi sức tốt và nắm chắc đường thở.

V. CÁC BƯỚC TIẾN HÀNH (trong đó cần cụ thể thời gian tiến hành).

1. Kiểm tra hồ sơ

Kiểm tra lại bệnh án trước khi gây mê, rà soát lại nhóm máu.

2. Kiểm tra người bệnh

Kiểm tra người bệnh mạch, nhiệt độ, huyết áp.

3. Kỹ thuật

Thì 1: Nội soi kiểm tra bệnh tích, và đặt tê, co mạch bằng bác tẩm oxymetazolin, hoặc naphazolin, hoặc lidocain, xylocain 3%. Sau 3-5 phút rút bác tê và tiêm tê bằng Medicain 2 % vào vùng móm móc, dọc vách ngăn, cuốn giữa, vùng lỗ ra của động mạch bướm khẩu cái sau.

Thì 2: Dưới nội soi cắt cuốn giữa, hoặc chỉ cắt phần đuôi cuốn giữa, có thể phải cắt cả đuôi cuốn dưới tùy thể tích và mức độ lan rộng của khối u, để bộc lộ rộng phẫu trường. Dùng que thăm dò đầu tù để thăm dò đánh giá vị trí chân bám của khối u, thể tích, dự kiến độ dính, chảy máu và các cấu trúc cần lấy bỏ.

Thì 3: Lấy bỏ móm móc, mở rộng lỗ thông xoang hàm, cắt bỏ một phần thành trong và sau xoang hàm bằng kim Kerrison (có thể mở cả sàng trước) nhằm mở rộng, bộc lộ rõ vùng hố chân bướm hàm (thường là nơi có chân bám u xơ). Chú ý đông điện kỹ diện cắt để khỏi bị che lấp và mờ ống nội soi làm khó đánh giá, cản trở cắt u ở thì 4.

Thì 4: Dùng đông điện lưỡng cực đông điện ven theo diện chân bám u, nên đi từ trên xuống dưới, từ trước ra sau, từ ngoài vào trong. Vừa đông điện vừa dùng bay tù đầu Freer để bóc tách diện bám u ra khỏi vùng cánh chân bướm và vừa đẩy dần u ra cửa mũi sau vòm họng xuống họng miệng. Chú ý vừa phải cầm máu thật kỹ bằng đông điện lưỡng cực, các vị trí dễ chảy máu nhiều là diện chân bám, bờ trên cửa mũi sau -vị trí nuôi dưỡng của nhánh trên của động mạch khẩu cái sau, vùng cửa mũi sau gần lỗ ra của động mạch chân bướm khẩu cái. Vừa đông điện, vừa tách diện chân bám khối u ra khỏi u: ở vùng chân bướm, diện bám thường lan theo bờ cửa mũi sau lên khe trên, đuôi cuốn giữa, cuốn trên và có thể vào cả trong xoang bướm, ra sau vào vùng thành bên vòm họng hoặc cả trần vòm họng, u có thể lan rộng vào cả hố chân bướm hàm, xoang hàm. Bóc tách và đông điện kỹ để tách rời toàn bộ diện bám và đẩy gạt khối u xuống vùng họng miệng. Sau đó, dùng đèn lưới kiểm tra và lấy khối u theo đường họng miệng, thường thấy khối u tụt xuống lấp ló sau màn hầu.

Thì 5: Kiểm tra lại hốc mổ, cầm máu kỹ bằng đông điện lưỡng cực. Đặt gelaspon lót toàn bộ hốc mổ. Đặt merocel chèn ép vùng diện bám u và cửa mũi sau, vòm họng. Nếu còn rỉ máu có thể chèn thêm bác mũi. Kiểm tra kỹ cả họng miệng về chảy máu, ống thở.

Thì 6: Đánh giá lượng máu bị mất (đếm, cân gạc thấm, bình hút, để tính ra xem có cần phải bù truyền máu hay không). Đánh giá thời gian phẫu thuật, dự phòng, tiền lượng biến chứng, ra y lệnh theo dõi các biến chứng. Kết thúc cuộc mổ.

VI. THEO DÕI

1. Theo dõi

Tình trạng thoát mê và rút ống thở khi đã an toàn (tỉnh hẳn, không chảy máu).

2. Chăm sóc hậu phẫu

Trong thời gian còn đặt bác mũi (thường trong vòng 48 giờ).

3. Rút bác mũi, merocel

Sau 48 giờ, lấy ngay gelaspon hoặc không cần vì nó sẽ tự tan dần ở những ngày sau.

4. Chăm sóc hàng ngày sau rút hết bác mũi

Theo dõi chảy máu, có thể xông, khí dung kháng sinh chống viêm, giảm phù nề.

5. Ra viện sau 7 ngày

Khi đã an toàn về sẹo hóa hốc mắt, và an toàn về cầm máu.

VII. TAI BIẾN VÀ XỬ TRÍ

1. Tai biến về gây mê

Chú ý tụt ống thở, tràn khí màng phổi.

2. Tai biến chảy máu

Có thể do động mạch bướm khẩu cái, họng lên. Tai biến chảy máu nặng hơn trong các trường hợp khối u lan rộng vào đáy sọ sọ não, dính vào các nhánh nuôi u từ động mạch cảnh trong.

Phải lấy hết khối u thì mới cầm được chảy máu diện bám.

Phải đông điện thật kỹ diện bám u, và các nhánh nuôi dưỡng u.

Sau khi nhét bác mũi tốt mà vẫn chảy máu, hoặc còn chảy nhiều trong, sau mổ sẽ phải kiểm tra bằng chụp mạch và nút mạch, hoặc thắt động mạch cảnh ngoài, hay thắt chọn lọc hàm trong.

Phải xem xét đánh giá lượng máu mất để truyền máu, bù máu cho đủ thông số huyết học, điện giải cần thiết.

Phải theo dõi chặt mạch, huyết áp của chế độ hộ lý cấp I cho các trường hợp chảy máu.

3. Tai biến tắc mạch sau nút mạch, mù mắt (tắc động mạch mắt)

Khám hội chẩn chuyên khoa mắt, huyết học có thể phải thêm thuốc chống đông.

4. Dò dịch não tủy

Tai biến này gặp khi khối u đã lan rộng vào đáy sọ (không đúng cho chỉ định nội soi). Do khối u đã lan qua xoang bướm, các thành của xoang bướm, hoặc u phá hủy đỉnh ổ mắt để vào đáy sọ, hoặc u đã phá hủy cánh bướm lớn và nhỏ. Các trường hợp dò dịch não tủy cần phải làm phẫu thuật bít lấp khuyết hở đáy sọ.

5. Tụ máu ổ mắt

Trong các khối u đã lan rộng ở vùng xoang sàng. Hốc mũi, hay thành trong và đỉnh ổ mắt; ngay cả u còn nhỏ nhưng trong quá trình phẫu thuật bóc tách, có thể bị làm tổn thương cơ trực, các tĩnh, động mạch quanh ổ mắt gây tụ máu quanh ổ mắt. Cần phải kiểm tra cầm máu kỹ lại, thêm thuốc kháng sinh, thuốc cầm máu, giảm phù nề, chống viêm và đề phòng giao cảm nhãn viêm.

PHẪU THUẬT RÒ SỐNG MŨI

I. ĐẠI CƯƠNG

Rò sống mũi là một đường rò bẩm sinh thường thông với một nang. Thường gặp ở trẻ nhỏ. Nang rò này thường xuất phát từ phía sau khớp mũi trán hoặc phía sau xương chính mũi nơi tiếp giáp giữa sụn và xương. Thường lỗ rò rất nhỏ thỉnh thoảng có ít dịch hoặc bã đậu phòi ra.

II. CHỈ ĐỊNH

Khi có lỗ rò thỉnh thoảng bội nhiễm lại sưng đỏ. Nên làm ở trẻ trên 3 tuổi.

III. CHỐNG CHỈ ĐỊNH

Không có.

IV. CHUẨN BỊ

1. Người thực hiện

Bác sĩ chuyên khoa Tai Mũi Họng - điều dưỡng hỗ trợ.

2. Phương tiện

- Cán dao, lưỡi dao số 11.
- Kéo cong, kéo thẳng nhỏ.
- Bay nhỏ.
- Kẹp phẫu tích có màu, không màu nhỏ.
- Kim, chỉ.
- Gạc, củ ấu.
- Đông điện:
- + Thuốc co mạch dạng tiêm (octocain)
- + Thuốc chỉ thị màu để bơm vào đường rò.

V. CÁC BƯỚC TIẾN HÀNH

1. Kiểm tra hồ sơ

Có đầy đủ hồ sơ, bệnh án chuyên khoa với đầy đủ xét nghiệm máu để gây mê. Nếu có phim chụp đường rò có bơm thuốc cản quang càng tốt.

2. Kiểm tra người bệnh

Giải thích kỹ cho người bệnh (gia đình) trước khi phẫu thuật.

3. Kỹ thuật

- Gây mê toàn thân (nếu là trẻ nhỏ), gây tê tại chỗ bằng Octocain (nếu là người lớn).
- Tiêm chỉ thị màu vào đường rò.
- Rạch da hình múi cam quanh miệng lỗ rò hướng đường rạch phải đi song song với các nếp nhăn tự nhiên trên mặt cạnh mũi.
- Dùng kéo hoặc kẹp phẫu tích bóc tách dọc theo đường rò để bộc lộ toàn bộ đường rò và nang rò. Đường rò thường nằm nông còn nang rò thường chui vào sau xương chính mũi hoặc khớp mũi trán, phải bóc tách, lấy toàn bộ nang rò thì bệnh mới không tái phát.
- Khâu da ở vùng sống mũi bằng chỉ psollen hoặc chỉ nylon nhỏ cho sẹp đẹp. Cát chỉ sau 5 - 6 ngày.

VI. THEO DÕI VÀ CHĂM SÓC

- Nhiễm trùng: dùng kháng sinh, chống phù nề.
- Thay băng hàng ngày, băng ép vùng vết thương để tránh tụ máu.

CHƯƠNG 4: LĨNH VỰC HỌNG – THANH QUẢN

ĐỐT HỌNG HẠT BẰNG NHIỆT VÀ ĐÔNG LẠNH

I. ĐẠI CƯƠNG

Đốt họng hạt là một tiểu thủ thuật nhằm làm tiêu các hạt viêm ở thành sau họng bằng nhiệt hoặc bằng đông lạnh.

II. CHỈ ĐỊNH

Viêm họng hạt mạn tính kéo dài gây kích thích, ho kéo dài hoặc loạn cảm họng.

III. CHỐNG CHỈ ĐỊNH

- Viêm họng cấp tính.
- Viêm mũi xoang cấp tính.
- Viêm xoang sau cấp và mạn tính.
- Trẻ dưới 15 tuổi.

IV. CHUẨN BỊ

1. Người thực hiện

Bác sĩ chuyên khoa Tai Mũi Họng.

2. Phương tiện

- Thuốc: thuốc gây tê niêm mạc.
- Dụng cụ:
 - + Bộ khám Tai Mũi Họng thông thường.
 - + Bộ đốt họng bằng điện.
 - + Hoặc bộ đốt lạnh chuyên dùng cho đốt họng.

3. Người bệnh

Được giải thích kỹ.

V. CÁC BƯỚC TIẾN HÀNH

- Tư thế thầy thuốc và người bệnh: như ngồi khám Tai Mũi Họng thông thường.
- Gây tê niêm mạc họng.
- Đốt họng bằng hạt nhiệt. Để núm điện ở nấc 6 - 8 vôn là đủ (đầu đốt hơi có màu đỏ).
- Đè lưỡi nhẹ nhàng và đốt từng hạt một dần dần cho hết. Khi thấy ở hạt đốt tạo một lớp giả mạc trắng do cháy lớp niêm mạc phủ trên hạt viêm là được.
Tránh đốt sâu quá xuống lớp cơ sẽ tạo sẹo dày, xơ, cứng làm nuốt vướng sau này. Tránh để que đốt nhiệt chạm vào môi, lưỡi, màn hầu làm bỏng niêm mạc.
- Đốt họng hạt bằng đông lạnh.
 - + Chọn đầu áp cho phù hợp với đường kính của hạt.
 - + Chỉ đốt bề mặt của hạt, không gây tổn thương sâu, không đốt quá nhiều hạt trong một lần điều trị.
 - Sau khi đốt xong cần chấm họng bằng các thuốc SMC hoặc Betadin 5%.

VI. THEO DÕI VÀ CHĂM SÓC

- Cho các thuốc kháng sinh, giảm đau, chống phù nề, cho khí dung hoặc chấm SMC khi cần thiết.
- Súc họng bằng dung dịch kiềm hàng ngày.

VII. TAI BIẾN VÀ XỬ TRÍ

- Đốt quá sâu: gây bỏng tới lớp cơ cân của họng làm tạo sẹo dày xơ và gây ra nuốt vướng sau này.
- Gây bỏng: miệng, họng
- Nhiễm khuẩn: xuất hiện viêm họng cấp do bội nhiễm, có thể kèm theo phản ứng và viêm hạch phụ thuộc (hạch dưới hàm, sau góc hàm).
- Chảy máu: khi bong giả mạc (ít).

NẠO V.A

I. ĐẠI CƯƠNG

Nạo V.A là lấy bỏ toàn bộ tổ chức V.A và amidan vòm mà không làm tổn thương thành của vòm mũi họng.

II. CHỈ ĐỊNH

- V.A quá phát gây cản trở đường thở.

- V.A hay bị viêm tái đi tái lại.
- V.A gây viêm kế cận.
- Về tuổi: không có giới hạn nhưng thường chỉ định nạo cho trẻ khoảng trên 1 tuổi.

III. CHỐNG CHỈ ĐỊNH

- Các bệnh về máu.
- Đang có viêm nhiễm cấp tính.
- Lao sơ nhiễm.
- Trẻ hở hàm ếch.
- Đang ở vùng có dịch lây qua đường hô hấp.

IV. CHUẨN BỊ

1. Người thực hiện

Bác sĩ chuyên khoa Tai Mũi Họng.

2. Phương tiện

- Bộ thìa nạo V.A Moure.
- Hoặc dụng cụ nạo La Force.
- Dụng cụ cầm máu: kẹp, bông cầu...

3. Người bệnh

- Nhịn ăn uống ít nhất 3 giờ trước nạo.
- Lấy mạch, nhiệt độ, nghe tim phổi.
- Người bệnh được quần khăn, có người bế và giữ đầu.

4. Hồ sơ bệnh án

- Xét nghiệm cơ bản về máu: thời gian máu chảy, máu đông.
- Chiếu (chụp) tim phổi (nếu có điều kiện).

V. CÁC BƯỚC TIẾN HÀNH

- Nạo V.A vòm bằng thìa nạo Moure có rỗ.
- Nạo V.A vòm bằng thìa Moure không rỗ.
- Cầm máu: dùng kẹp Kocher dài kẹp chặt quả bông cầu tẩm oxy già ấn sát lên trần vòm trong 1 - 2 phút. Nếu dùng dụng cụ La Force thì chỉ cần nạo một lần và dùng ngay rỗ của dụng cụ tì ép vào nóc vòm để cầm máu.

VI. THEO DÕI VÀ CHĂM SÓC

- Theo dõi chảy máu tối thiểu trong 1 giờ đầu, sau 1-2 giờ mới cho ăn.
- Theo dõi các tai biến khác.
- Khám lại sau một ngày.

VII. TAI BIẾN VÀ XỬ TRÍ

1. Chảy máu

- Nạo chưa hết: nạo lại.
- Tổn thương thành sau họng: cầm máu kỹ bằng bông cầu, dùng kháng sinh và theo dõi.
- Chảy máu muộn sau vài ngày: kháng sinh, thuốc cầm máu.

2. Dị vật đường thở

- Do mảnh V.A hoặc cục máu đông rơi vào đường thở: lấy dị vật, cho kháng sinh, theo dõi.

- Do tuột cục bông cầu vào họng: nhanh chóng dùng ngón tay trở móc cục bông lên miệng rồi gấp ra.

3. Ngừng thở

Thường do trẻ quá sợ hãi hoặc thao tác quá thô bạo: kích thích cho trẻ thở lại, thở oxy, nằm nghỉ.

4. Nhiễm khuẩn

Nhỏ mũi, dùng kháng sinh sau nạo.

PHẪU THUẬT NẠO V.A NỘI SOI

I. ĐẠI CƯƠNG

Phẫu thuật Nạo V.A là phẫu thuật nạo lấy bỏ tổ chức lympho viêm và quá phát ở vùng vòm mũi họng nhằm loại trừ nguyên nhân gây viêm nhiễm ở vùng mũi họng trẻ em.

II. CHỈ ĐỊNH

- V.A quá phát gây cản trở đường thở.
- V.A hay bị viêm tái đi tái lại.
- V.A gây viêm kế cận.
- Tuổi: không có giới hạn nhưng thường chỉ định nạo cho trẻ khoảng trên 1 tuổi.

III. CHỐNG CHỈ ĐỊNH

1. Chống chỉ định tuyệt đối

Các bệnh lý nội khoa nặng như suy thận, bệnh lý về máu

2. Chống chỉ định tương đối

- Đang có viêm nhiễm cấp tính.
- Lao sơ nhiễm.
- Trẻ hở hàm ếch.
- Đang ở vùng có dịch lây đường hô hấp.

IV. CHUẨN BỊ

1. Người thực hiện

Các bác sĩ chuyên khoa Tai Mũi Họng từ chuyên khoa cấp I trở lên đã được đào tạo về phẫu thuật Nạo V.A nội soi.

2. Phương tiện

- Bộ nguồn sáng phẫu thuật Karl- Storz 250w.
- Optic 0 độ, 4 mm.
- Bộ dụng cụ cắt hút XPS lưới cong và thẳng.
- Bánh miệng.
- Thuốc co mạch nasolin.
- Dây vén màn hầu.

3. Người bệnh

- Được khám nội soi chẩn đoán V.A trước đó.
- Làm đầy đủ xét nghiệm gây mê toàn thân.
- Bác sĩ Gây mê hồi sức khám trước mổ.
- Bác sĩ giải thích về cách thức phẫu thuật, tai biến có thể xảy ra.

4. Hồ sơ bệnh án

Hoàn thiện hồ sơ bệnh án theo như quy định chung.

V. CÁC BƯỚC TIẾN HÀNH

1. Kiểm tra hồ sơ

2. Kiểm tra người bệnh

3. Gây mê toàn thân

4. Kỹ thuật

- **Kỹ thuật nạo V.A đường miệng:** (áp dụng với trẻ em nhỏ)

+ Đặt thuốc co mạch (nasolin) hốc mũi 2 bên.

+ Đặt dây vén màn hầu (dây nhựa hút mũi) từ mũi xuống họng để kéo màn hầu và lưỡi gà lên.

+ Dùng ống cắt hút (XPS) lưỡii cong tiến hành nạo V.A qua đường miệng dưới sự kiểm tra của ống nội soi qua đường mũi.

+ Cầm máu bằng gạc tẩm oxy già. Trường hợp còn chảy máu, tiến hành đốt cầm máu bằng ống hút (suction) Bovie (qua đường miệng).

- **Kỹ thuật nạo V.A đường mũi:** (áp dụng với người lớn và trẻ em lớn)

+ Đặt thuốc co mạch nasolin hốc mũi 2 bên.

+ Đặt dây vén màn hầu (dây nhựa hút mũi) từ mũi xuống họng để kéo màn hầu và lưỡi gà lên.

+ Dùng ống cắt hút (XPS) lưỡii thẳng tiến hành nạo V.A qua đường mũi 1 bên dưới sự kiểm tra của ống nội soi qua đường mũi bên đối diện.

+ Cầm máu bằng gạc tẩm oxy già. Trường hợp còn chảy máu, tiến hành đốt cầm máu bằng ống hút (suction) Bovie (qua đường miệng).

VI. THEO DÕI VÀ CHĂM SÓC SAU MỔ

- Hai giờ sau khi nạo V.A, kiểm tra họng:

+ Nếu hết chảy máu, cho người bệnh về.

+ Nếu chảy máu, đưa vào phòng mổ cầm máu lại.

- Hẹn tái khám sau 5 ngày.

VII. TAI BIẾN VÀ XỬ TRÍ

Chảy máu: đốt cầm máu.

PHẪU THUẬT NẠO VA GÂY Mê NỘI KHÍ QUẢN BẰNG THÌA LA FORCE

I. ĐẠI CƯƠNG

Nạo VA là lấy bỏ toàn bộ tổ chức VA và amidan vòi mà không làm tổn thương thành của vòm mũi họng.

II. CHỈ ĐỊNH

- VA quá phát gây cản trở đường thở.

- VA hay bị viêm tái đi tái lại.

- VA gây viêm kế cận.

- Tuổi không có giới hạn nhưng thường chỉ định nạo cho trẻ khoảng trên 1 tuổi.

III. CHỐNG CHỈ ĐỊNH

- Các bệnh về máu.

- Đang có viêm nhiễm cấp tính.
- Lao sơ nhiễm.
- Trẻ hờ hàm ếch.
- Đang ở vùng có dịch lây đường hô hấp.

IV. CHUẨN BỊ

1. Người thực hiện

Bác sĩ chuyên khoa Tai Mũi Họng.

2. Phương tiện

- Bộ dụng cụ mở miệng David Boys.
- Dụng cụ nạo VA La Force.
- Ống hút nội soi, kẹp phẫu tích, bác mũi, thuốc co mạch oxymetazolin, gương soi vòm, sonde Nelaton hoặc dây hút mũi số 6.
- Dụng cụ cầm máu: kẹp, bông cầu...

3. Người bệnh

- Được xét nghiệm máu cơ bản, chụp phim XQ tim phổi, điện tâm đồ, nội soi Tai Mũi Họng và khám trước mổ như thông thường.
- Lấy hồ sơ bệnh án.

V. CÁC BƯỚC TIẾN HÀNH

1. Vô cảm

Người bệnh được thực hiện dưới gây mê toàn thân.

2. Kỹ thuật

- Đặt bác mũi tẩm thuốc co mạch oxymetazolin khoảng từ 3 đến 5 phút.
- Mở miệng bằng bộ dụng cụ David Boys.
- Luồn sonde Nelaton hoặc dây hút mũi qua mũi xuống họng, buộc 2 đầu lại ở phần cửa mũi để kéo lưới gà ra trước.
- Dùng gương soi vòm đưa vào miệng sát lưới gà quan sát tổ chức V.A.
- Đưa dụng cụ nạo V.A qua đường miệng đến vòm, tỳ sát tổ chức V.A. Nạo V.A bằng dụng cụ nạo La Force. Tiến hành nạo hết tổ chức V.A, không làm tổn thương thành sau của vòm mũi họng.
- Cầm máu: dùng kẹp Kocher dài kẹp chặt quả bông cầu tẩm oxy già ấn sát lên trần vòm trong 1 - 2 phút.

VI. THEO DÕI VÀ CHĂM SÓC

- Theo dõi chảy máu tối thiểu trong 1 giờ đầu, sau 1-2 giờ mới cho ăn.
- Theo dõi các tai biến khác.
- Khám lại sau một ngày.

VII. TAI BIẾN VÀ XỬ TRÍ

1. Chảy máu

- Nạo chưa hết: nạo lại.
- Tổn thương thành sau họng: cầm máu kỹ bằng ống hút đông điện, hoặc Bipolar, dùng kháng sinh và theo dõi.
- Chảy máu muện sau vài ngày: kháng sinh, thuốc cầm máu.

2. Nhiễm khuẩn

Nhỏ mũi, dùng kháng sinh sau nạo.

PHẪU THUẬT CẮT AMIDAN

I. ĐỊNH NGHĨA

Lấy bỏ amidan toàn phần (cả vỏ bọc).

II. CHỈ ĐỊNH

- Có nhiều đợt viêm cấp: 5 đợt/1 năm, trong 2 năm liền.
- Amidan quá to ảnh hưởng tới chức năng: thở, ăn, phát âm.
- Amidan viêm mạn tiềm tàng. Đã có biến chứng tại chỗ, gần và xa.

III. CHỐNG CHỈ ĐỊNH

1. Tạm thời

- Đang viêm cấp, nhiễm khuẩn cục bộ hay toàn thân.
- Đang có bệnh mạn tính, chưa ổn định.
- Đang có dịch ở địa phương.
- Phụ nữ đang thời gian có thai, có kinh nguyệt.

2. Tuyệt đối

Trong các bệnh: tim mạch, rối loạn về máu, suy giảm miễn dịch toàn thân, đái đường, Basedow, hen, lao đang tiến triển.

IV. CHUẨN BỊ

1. Người thực hiện

Bác sĩ chuyên khoa Tai Mũi Họng.

2. Phương tiện

Bộ dụng cụ cắt amidan (tùy theo thủ thuật).

3. Người bệnh

Có xét nghiệm cơ bản đầy đủ, bình thường.

Thể trạng bình thường, không có chống chỉ định.

V. CÁC BƯỚC TIẾN HÀNH

1. Vô cảm

Gây mê nội khí quản hoặc gây tê; phối hợp tốt giữa thầy thuốc, nhân viên gây mê. Gây tê chủ yếu giữa trụ trước và amidan để bóc tách cuống amidan, cắt cảm giác đau hoặc gây mê nông, khi vừa mất tri giác, mềm cơ.

2. Kỹ thuật

2.1. Cắt amidan bằng Sluder-Ballenger

Thường thực hiện ở trẻ em, amidan quá phát.

- Cắt amidan bên nào cầm dụng cụ tay đó; nâng khối amidan và nâng nhẹ lên.
- Đẩy lọt amidan qua lỗ Sluder, là động tác cơ bản phải đẩy hết khối amidan nhưng không lọt cả trụ trước sang.
- Cắt rời amidan, khi bóp cán vẫn giữ nguyên ngón tay đẩy khối amidan.
- Tách amidan khỏi hốc là động tác khó nhất, đòi hỏi phải phối hợp tốt hai tay.
- Kiểm tra và cầm máu.

2.2. Cắt amidan bằng phương pháp bóc tách và cắt bằng thông lọng (Anse)

Thì 1: Gây tê bằng xylocain 1% tại cuống amidan, hốc amidan (gây tê bóc tách); có thể thêm trụ trước, trụ sau.

Thì 2: Tách amidan khỏi các trụ kẹp giữa amidan, mổ khuyết ở gần cực trên trụ trước, bóc tách trụ trước (lưu ý bóc lộ đủ cực trên amidan), bóc tách trụ sau.

Thì 3: Bóc tách amidan khỏi hốc: bảo đảm amidan chỉ còn dính với hốc ở cuống.

Thì 4: Lấy amidan khỏi hốc

- Luồn thông lọng qua amidan tỉ sát cuống.
- Bóp/vặn từ từ khít thông lọng, để cắt rời cuống.
- Lấy amidan ra khỏi hốc.

Thì 5: Cầm máu bằng bông cầm thấm nước oxy già.

Cắt amidan bên còn lại như trên.

Thì 6: Kiểm tra, cầm máu

- Quan sát kỹ 2 hốc amidan.
- Nếu còn rỉ máu phải cầm máu tiếp/buộc/đông điện đảm bảo không còn chảy.

2.3. Cắt amidan gây mê nội khí quản

- Tư thế: người bệnh nằm trên bàn phẳng để gây mê nội khí quản, khi chuẩn bị cắt để đầu ngửa, nhét bấc để máu khỏi xuống đường thở; phẫu thuật viên ngồi phía trên đầu người bệnh để quan sát họng người bệnh dễ dàng; trợ thủ ngồi/đứng bên phải để hút máu.

- Dụng cụ: phải có mở miệng Kilner hay David-Boys, máy hút.

+ Bộ dụng cụ bóc tách amidan của Portmann.

+ Có thể dùng dao cán dài lưỡi nhỏ và kéo dài, cong, đầu nhọn.

+ Dụng cụ đốt/đông điện để cầm máu.

- Kỹ thuật:

+ Các thì như cắt amidan bằng phương pháp bóc tách. Lưu ý đảm bảo động tác thích hợp với người bệnh nằm, phẫu thuật viên ở phía trên đầu người bệnh.

+ Cần cầm máu thật chu đáo (đông điện/đốt, buộc) đảm bảo hai hốc amidan khô tốt.

VI. THEO DÕI VÀ XỬ TRÍ TAI BIẾN

1. Theo dõi

- Người bệnh được nằm lưu từ 24 giờ, không cho về trước 12 giờ sau khi cắt.

- Chảy máu: có khay quả đậu để người bệnh đùn, nhổ ra dễ dàng và theo dõi được chảy máu, tránh nuốt.

- Mạch, huyết áp sau mổ để phát hiện chảy máu ít nhất 2-6 giờ sau mổ.

- Nếu đùn, nhổ ra máu tươi liên tục vài phút phải báo ngay phẫu thuật viên kiểm tra, cầm máu kịp thời.

- Thuốc: kháng sinh 3-5 ngày, thuốc cầm máu, vitamin, nhỏ mũi với trẻ em/có nạo VA kèm/có sặc lên mũi.

- Ăn:

+ Đảm bảo đủ dinh dưỡng, không ăn chất chua, quá nóng (dễ chảy máu).

+ Ngày đầu ăn lỏng (sữa), 2 ngày sau ăn loãng (cháo, xúp); tiếp theo ăn mềm; bình thường sau 5-7 ngày.

- Nói: 2 ngày đầu nghỉ, nói ít, khẽ; sau 5-7 ngày nói bình thường.

2. Tai biến - Xử trí

2.1. Trong thủ thuật

- Ngừng thở do sợ hãi: kích thích cho thở lại, thở oxy.
- Choáng phản vệ với thuốc tê: ngừng cắt, chống choáng.
- Ngất trắng: ngừng cắt, xử trí, thở oxy.
- Dị vật đường thở: cục bông cầu, mảnh hay cả amidan: lấy dị vật/mở khí quản.
- Chảy máu là cơ bản: xác định tính chất, vị trí chảy máu để xử trí ngay, hợp lý, nếu cắt sót cần cắt nốt.

2.2. Sau thủ thuật

Chảy máu sớm trong 12 giờ sau cắt, chú ý trong 2 giờ đầu:

- Cần theo dõi phát hiện kịp thời, xử trí đúng, khẩn trương.
- Xử trí tùy theo tình trạng, vị trí, mức độ chảy máu thực hiện:
 - + Ấn bông cần thấm nước oxy già.
 - + Đốt bằng hóa chất/đông điện.
 - + Buộc cầm máu.
 - + Cắt nốt amidan còn sót.
 - + Đặt kẹp Boisweil. Khâu dính hai trụ.

PHẪU THUẬT CẮT AMIDAN GÂY MÊ

I. ĐẠI CƯƠNG

Cắt amidan là một phẫu thuật thường gặp trong lĩnh vực Tai Mũi Họng. Mục đích của phẫu thuật là lấy toàn bộ hai khối amidan bị bệnh không còn chức năng sinh lý ra khỏi họng miệng. Để lấy hết tổ chức amidan, tránh bỏ sót, cầm máu kỹ, giảm tối đa đau đớn và tâm lý sợ hãi, đặc biệt là trẻ em trong suốt quá trình phẫu thuật thì phương pháp gây mê nội khí quản là sự lựa chọn trong phẫu thuật cắt amidan hiện nay.

II. CHỈ ĐỊNH

- Có nhiều đợt viêm cấp 5 đợt/1 năm, trong 2 năm liền.
- Amidan quá to ảnh hưởng tới chức năng thở, ăn, phát âm.
- Amidan viêm mạn tiềm tàng, đã có biến chứng tại chỗ, gần và xa.

III. CHỐNG CHỈ ĐỊNH

1. Tạm thời

- Đang viêm cấp, nhiễm khuẩn cục bộ hay toàn thân.
- Đang có bệnh mạn tính, chưa ổn định.
- Đang có dịch ở địa phương.
- Phụ nữ đang thời gian có thai, có kinh nguyệt.

2. Tuyệt đối

Trong các bệnh tim mạch, rối loạn về máu, suy giảm miễn dịch toàn thân, đái đường, Basedow... hen, lao đang tiến triển.

IV. CHUẨN BỊ

1. Người thực hiện

Các bác sĩ chuyên khoa Tai Mũi Họng từ chuyên khoa định hướng trở lên được đào tạo về cắt amidan gây mê.

2. Phương tiện

Bộ dụng cụ phẫu thuật cắt amidan bằng thông lọng (Anse) như banh miệng, spatule bóc

tách, kẹp cầm máu, que vén trụ, thông lọng, ống hút, kim chỉ. Dao điện monopolar hay bipolar (nếu cắt amidan bằng dao điện). Ngoài ra, các phương pháp cắt amidan hiện đại khác được ứng dụng trên thế giới cũng đã áp dụng ở một số bệnh viện lớn ở Việt Nam như dao siêu âm, Microdebrider, Coblation, Laser.

3. Người bệnh

Phải được khám tổng quan và khám họng, làm xét nghiệm đầy đủ:

- + Công thức máu, thời gian máu chảy, máu đông, chức năng đông máu toàn phần, test HIV.
- + Chức năng gan, thận.
- + Chụp Xquang phổi.

- Bác sĩ gây mê khám người bệnh trước mổ. Trong trường hợp người bệnh có những bệnh lý nặng ảnh hưởng đến phẫu thuật như tim mạch, gan, thận thì phải hội chẩn với các bác sĩ chuyên khoa về khả năng phẫu thuật.

- Giải thích cho người bệnh về cách thức tiến hành phẫu thuật, các tai biến có thể xảy ra trong quá trình phẫu thuật và cách tự chăm sóc hậu phẫu.

4. Hồ sơ bệnh án

Hoàn thành hồ sơ bệnh án theo như quy định chung của Bộ Y tế.

V. CÁC BƯỚC TIẾN HÀNH

1. Kiểm tra hồ sơ

2. Kiểm tra người bệnh

3. Vô cảm

Phẫu thuật có thể thực hiện dưới gây tê, châm tê và gây mê nội khí quản, trong quy trình phẫu thuật này chỉ giới thiệu cắt amidan bóc tách bằng thông lọng (Anse) dưới gây mê.

4. Tư thế

- Người bệnh nằm ngửa, kê gối dưới vai để cổ ngửa ra.
- Phẫu thuật viên chính ngồi hoặc đứng về phía trên đầu người bệnh, người phụ đứng đối diện với phía cắt Amidan để thuận tiện quan sát để phụ mổ.

5. Kỹ thuật

Sát trùng rộng rãi vùng mũi, môi, miệng, có thể đổ dung dịch Betadin pha loãng vào họng rồi hút ra.

Tùy theo phương pháp cắt amidan nào mà sử dụng phương tiện khác nhau, bóc tách thì dùng bay (spatule), đông điện thì dùng monopolar, bipolar hay tùy các phương tiện hiện đại như dao siêu âm, dao cắt hút (Micro debrider), Coblation, Laser.

Nhưng cần lưu ý ống nội khí quản gây mê đặt ở giữa có thể trở ngại cho phẫu thuật, nên thông báo cho bác sĩ gây mê thay đổi đặt bên phải để cắt amidan trái, đặt bên trái để cắt amidan phải.

Bóc tách đúng bình diện amidan mới không sót và ít chảy máu, không để lại cuống amidan quá dài dễ tái phát nhưng cũng không để quá ngắn khó buộc cầm máu. Cầm máu bằng bông cầu tẩm oxy già (H₂O₂) 12 đơn vị thể tích. Trường hợp có chảy máu thì cặp buộc, đốt muối nitrat bạc 5-10%, đặt cục gạc vào hố amidan khâu trụ tạm thời 24 giờ, đốt điện thậm chí có thể thắt động mạch cảnh ngoài tùy theo mức độ chảy và các phương pháp cầm máu trên bị thất bại.

VI. THEO DÕI VÀ CHĂM SÓC SAU PHẪU THUẬT

- Cần theo dõi chảy máu sớm trong 24 giờ và chảy máu muộn do bong vảy ngày thứ 5 - 7 sau cắt amidan.
- Trong 2 ngày đầu người bệnh phải uống sữa, 3 ngày tiếp theo ăn cháo loãng, từ ngày thứ 7 trở đi có thể ăn cơm nhão, sau ngày thứ 10 có thể ăn uống bình thường. Nhìn chung, thời gian hậu phẫu cần tránh thức ăn, nước uống có chua, cay, mặn, nóng và cứng.

- Trong trường hợp có chảy máu sau cắt amidan thì nhanh chóng đến cơ sở y tế có chuyên khoa để kiểm tra và can thiệp kịp thời.

VII. TAI BIẾN VÀ XỬ TRÍ

Chảy máu có thể xảy ra trong quá trình cắt và sau khi cắt. Xử trí là cầm máu hố amidan bằng ép bông cầu có tẩm oxy già, kẹp buộc chỗ chảy hay đặt gạc khâu trụ, thắt động mạch cảnh ngoài nếu chảy máu nhiều và khó cầm. Ngoài ra, cần cảnh giác một số biến chứng khác hiếm gặp như sốt, tắc nghẽn đường thở và phù phổi, chấn thương vùng họng do phẫu thuật, dị ứng thuốc vô cảm muện.

PHẪU THUẬT CẮT AMIDAN BẰNG COBLATOR

I. ĐẠI CƯƠNG

Cắt amidan bằng Coblator là phương pháp dùng sóng năng lượng tần số radio cao tần để phá hủy mô amidan. Cắt amidan bằng máy Coblator II có ưu điểm lớn là vừa cắt, vừa hút, vừa tưới nước ở nhiệt độ 67°C nên không gây bỏng.

II. CHỈ ĐỊNH

- Amidan có nhiều đợt viêm cấp: 5 đợt/1 năm, trong 2 năm liền.
- Amidan quá to ảnh hưởng tới chức năng: thở, ăn, phát âm.
- Amidan viêm mạn tiềm tàng. Đã có biến chứng tại chỗ, gần và xa.

III. CHỐNG CHỈ ĐỊNH

1. Tạm thời

- Đang viêm cấp, nhiễm khuẩn cục bộ hay toàn thân.
- Đang có bệnh mạn tính, chưa ổn định.
- Đang có dịch ở địa phương.
- Phụ nữ đang thời gian có thai, có kinh nguyệt.

2. Tuyệt đối

Trong các bệnh: tim mạch, rối loạn về máu, suy giảm miễn dịch toàn thân, đái đường, Basedow, hen, lao đang tiến triển.

IV. CHUẨN BỊ

1. Người thực hiện

Bác sĩ chuyên khoa Tai Mũi Họng.

2. Phương tiện

- Máy Coblator II với chức năng cắt amidan, nạo V.A, đốt cuốn mũi, chỉnh hình vòm họng và phẫu thuật điều trị ngáy...
- Đầy đủ dụng cụ và các thiết bị đi kèm.

3. Người bệnh

- Được giải thích rõ ràng về bệnh và cách thức phẫu thuật.
- Bồi phụ máu, nước, điện giải...
- Nhịn ăn, uống ít nhất 6 giờ trước khi phẫu thuật.

4. Hồ sơ bệnh án

Làm đầy đủ các xét nghiệm cơ bản đánh giá được chức năng tim, gan, thận, phổi, bệnh về máu của người bệnh như: công thức máu, máu chảy máu đông, chức năng gan, thận, Xquang phổi, điện tâm đồ, siêu âm tim...

V. CÁC BƯỚC TIẾN HÀNH

1. Kiểm tra hồ sơ bệnh án

2. Kiểm tra người bệnh

3. Kỹ thuật

3.1. Tư thế

- Người bệnh nằm ngửa, đầu cao 15-20° so với ngực.
- Máy Coblator II và dụng cụ mổ đặt bên phải của người bệnh.
- Máy gây mê đặt bên trái của người bệnh.
- Phẫu thuật viên và trợ thủ viên đứng hoặc ngồi phía trên đầu của người bệnh.

3.2. Vô cảm

Gây mê toàn thân.

Thì 1: Đặt banh miệng tự hãm.

Thì 2: Dùng đầu dò chuyên dụng cắt amidan bằng nhiệt vừa tưới nước và hút dịch cùng với mảnh vụn, đồng thời đốt các điểm chảy máu.

Thì 3: Kiểm tra lại hốc amidan đã cắt.

VI. THEO DÕI VÀ CHĂM SÓC SAU PHẪU THUẬT

- Người bệnh không được la hét lớn và nằm viện thêm nửa ngày để theo dõi.
- Ngoài ra, trẻ cần có chế độ ăn uống đặc biệt: kiêng các thức ăn cứng, nóng, chua, cay. Nên ăn các thức ăn: lỏng, nguội, mềm trong vòng 15 ngày đầu để tránh chảy máu sau mổ.
- Người bệnh có thể về nhà trong ngày làm việc và học tập trở lại bình thường sau một tuần.

VII. TAI BIẾN VÀ XỬ TRÍ

Chảy máu là biến chứng thường gặp nhất. Dùng kẹp dài và spongel đè ép lên hố amidan đang chảy máu. Nhúng spongel vào epinephrin hoặc bột thrombin có thể đem lại hiệu quả. Nếu thất bại, người bệnh cần được đưa vào phòng mổ để thắt động mạch. Các biến chứng khác bao gồm:

- Đau (ví dụ: viêm họng, đau tai).
- Mất nước (thường gặp ở trẻ em do đau nên bỏ ăn).
- Sụt cân (thường gặp ở trẻ em do đau nên bỏ ăn).
- Sốt (ít gặp, thường do nhiễm trùng tại chỗ).
- Tắc nghẽn đường thở sau phẫu thuật (do phù nề lưỡi gà, tụ máu, sặc hít).
- Amidan còn sót lại sau cắt.
- Chấn thương tâm lý, chứng hoảng sợ về đêm, hoặc trầm cảm.

Tùy thuộc vào từng loại biến chứng, thầy thuốc Tai Mũi Họng và gây mê sẽ có biện pháp xử trí thích hợp và hiệu quả nhất.

PHẪU THUẬT LẤY ĐƯỜNG RÒ LUÂN NHĨ

I. ĐẠI CƯƠNG

Phẫu thuật nhằm lấy bỏ toàn bộ đường rò luân nhĩ bẩm sinh. Lỗ rò thường nằm ở vùng trước tai, ống rò chạy vào trong và kết thúc bằng túi rò sát vùng sụn gờ luân nhĩ.

II. CHỈ ĐỊNH

Các loại rò bẩm sinh vùng tai.

III. CHỐNG CHỈ ĐỊNH

Chống chỉ định tương đối:

- Đường rò bẩm sinh đang viêm tấy, áp xe: nên chích rạch dẫn lưu mủ, khi ổn định sẽ phẫu thuật lấy đường rò.

- Các chống chỉ định phẫu thuật nói chung.

IV. CHUẨN BỊ

1. Người thực hiện

Bác sĩ chuyên khoa Tai Mũi Họng.

2. Phương tiện

- Bộ dụng cụ tiểu phẫu thêm 1 que thăm dò đầu tù, 1 kim cặp kim và kim khâu, 1 kim đầu tù.

- Thuốc: xylocain 2%, xanh methylen.

3. Người bệnh

Cạo tóc bên tai phẫu thuật. Có thể phẫu thuật cả hai bên nếu người bệnh bị rò hai bên.

4. Hồ sơ bệnh án

Làm các xét nghiệm cơ bản và hoàn chỉnh hồ sơ bệnh án theo quy định chung.

V. CÁC BƯỚC TIẾN HÀNH

1. Tư thế người bệnh

Nằm trên bàn mổ, đầu nghiêng về bên đối diện.

2. Vô cảm

Gây mê hoặc gây tê tại chỗ (bằng xylocain 2%). Dùng que thăm dò xác định hướng đường rò. Bơm xanh methylen vào đường rò hoặc không bơm tùy theo khả năng của phẫu thuật viên.

3. Kỹ thuật

- Rạch da hình quả trám dọc ôm lấy miệng lỗ rò. Bóc tách đường rò theo chỉ thị màu của xanh methylen. Lấy toàn bộ đường rò.

- Khâu vết mổ và chỉnh hình sẹo xấu nếu có.

- Băng ép.

VI. THEO DÕI VÀ CHĂM SÓC

- Thay băng 2 ngày một lần.

- Kháng sinh 5 - 7 ngày.

VII. TAI BIẾN VÀ XỬ TRÍ

- Trong phẫu thuật: không có tai biến gì đáng kể.

- Sau phẫu thuật: có thể viêm tấy bục đường khâu.

- Viêm sụn vành tai.

- Nếu lấy không hết chân đường rò, rò và viêm nhiễm sẽ tái phát, phải phẫu thuật lại để lấy hết chân đường rò.

PHẪU THUẬT LẤY ĐƯỜNG RÒ CẠNH CỔ

I. ĐẠI CƯƠNG

Rò cạnh cổ là một dị tật bẩm sinh, bao gồm rò khe túi mang 1, 2, 3, 4. Biểu hiện với lỗ rò ngoài da dọc theo bờ trước cơ ức đòn chũm. Lỗ rò bên trong nằm ở ống tai ngoài, hố amidan, hoặc ở xoang lê.

Phẫu thuật này nhằm lấy toàn bộ đường rò.

II. CHỈ ĐỊNH

Có đường rò cạnh cổ.

III. CHỐNG CHỈ ĐỊNH

- Khi đang áp xe hoặc đang viêm tấy.
- Chống chỉ định chung của phẫu thuật.

IV. CHUẨN BỊ

1. Người thực hiện

Bác sĩ chuyên khoa cấp I Tai Mũi Họng trở lên.

2. Phương tiện

- Như phẫu thuật mở cạnh cổ.
- Thêm que thăm dò, kim đầu tù, xanh methylen, bộ soi thực quản (để kiểm tra xoang lê).

3. Người bệnh

- Như chuẩn bị chung: xét nghiệm cơ bản
- Chụp đường rò có bơm thuốc cản quang (không bắt buộc).
- Soi kiểm tra xoang lê trước khi mổ.

4. Hồ sơ bệnh án

Theo quy định chung.

V. CÁC BƯỚC TIẾN HÀNH

1. Vô cảm

Gây mê toàn thân.

2. Kỹ thuật

Thì 1: Rạch da

- Có thể bơm xanh metylen vào đường rò.
- Có hai cách rạch da:
 - + Rạch da theo đường mổ tuyến mang tai đối với rò khe mang I.
 - + Rạch ngang cổ (theo nếp lằn cổ).

Thì 2: Bộc lộ đường rò

- Rạch qua lớp cân cổ nông, bóc tách bộc lộ đường rò một cách cẩn thận.
- Tiếp tục phẫu tích lên trên đến tận cùng đường rò.

Thì 3: Cắt bỏ đường rò

- Đối với rò túi mang IV (rò xoang lê), nên phối hợp với nội soi để xác định miệng lỗ rò xoang lê, dùng kẹp không máu kẹp bịt miệng lỗ rò. Kiểm tra qua ống soi, thấy đường rò đã được bịt kín.

- Đóng đường rò bằng chỉ không tiêu.
- Cắt bỏ đường rò.
- Khâu vùi miệng cắt.

Thì 4: Khâu phục hồi đường rạch

- Đặt dẫn lưu.
- Đóng hốc mổ 2 lớp.
- Băng ép.

VI. THEO DÕI VÀ CHĂM SÓC

- Kháng sinh.
- Băng ép, theo dõi chảy máu.
- Sau 48 giờ, rút ống dẫn lưu.
- Cắt chỉ sau 7 ngày.

Chú ý: nếu đường rò lớn, tổn thương vùng xoang lê nhiều: cho ăn qua ống xông trong 5- 7 ngày.

VII. TAI BIẾN VÀ XỬ TRÍ

- Tụ máu vùng cổ: cần theo dõi để phát hiện sớm.
- Nhiễm khuẩn vùng cổ: kháng sinh.
- Tổn thương thần kinh thanh quản quặt ngược, thần kinh thanh quản trên thần kinh VII.
- Tái phát: vì không lấy hết đường rò, đặc biệt khi đường rò đã bị áp xe hoặc còn nhánh phụ.

PHẪU THUẬT RÒ KHE MANG I

I. ĐẠI CƯƠNG

Rò khe mang I thuộc nhóm dị tật rò bẩm sinh vùng cổ bên, đường rò chạy từ vùng tam giác Poncet (đỉnh là phần dưới ống tai ngoài, đáy là cạnh nối đỉnh cằm và bờ trên xương móng) đến phần ống tai ngoài chỗ tiếp nối giữa sụn và xương.

Phẫu thuật nhằm lấy bỏ toàn bộ đường rò.

II. CHỈ ĐỊNH

Rò khe mang I.

III. CHỐNG CHỈ ĐỊNH

- Đường rò đang viêm tấy, áp xe.
- Các chống chỉ định phẫu thuật nói chung.

IV. CHUẨN BỊ

1. Người thực hiện

Bác sĩ chuyên khoa Tai Mũi Họng đã được đào tạo phẫu thuật đầu cổ.

2. Phương tiện

- Các dụng cụ phẫu thuật thông thường.
- Kéo nhỏ, kẹp phẫu tích nhỏ không máu, banh, bay nhỏ.
- Dao điện, đồng điện lưỡng cực.
- Ở các cơ sở lớn có thể trang bị thêm máy theo dõi dây VII, kính lúp hoặc kính hiển vi.

3. Người bệnh

- Giải thích kỹ về nguy cơ bị tổn thương dây VII.
- Làm các xét nghiệm cơ bản cho phép phẫu thuật.
- Siêu âm tuyến mang tai, nếu cần chụp cắt lớp tuyến mang tai có bơm thuốc cản quang đường rò.

4. Hồ sơ bệnh án

Hoàn thành hồ sơ bệnh án theo quy định.

V. CÁC BƯỚC TIẾN HÀNH

1. Vô cảm

Gây mê toàn thân.

2. Tư thế

- Nằm đầu nghiêng tối đa về bên lành và có đệm gối dưới vai.
- Thày thuốc đứng phía bên phẫu thuật.
- Người phụ đứng bên đối diện và phía trên đầu.

3. Kỹ thuật

Thì 1: Rạch da theo đường mổ tuyến mang tai, bóc tách vạt da ra phía trước.

Thì 2: Bóc tách bộc lộ bờ sau tuyến mang tai, phần dưới sụn ống tai (ngón tay chỉ), bờ trước cơ ức đòn chũm, bụng sau cơ nhị thân.

Thì 3: Tìm thân dây thần kinh số VII theo hướng ngón tay chỉ và trên bình diện của cơ nhị thân, tiếp tục bóc lộ các nhánh dây VII.

Thì 4: Bóc tách đuôi theo ống rò cho đến kết thúc ở ống tai ngoài, xác định ống rò đi trên hay đi dưới hay đi xuyên qua các nhánh dây VII, cắt bỏ toàn bộ đường rò mà không làm tổn thương dây VII.

Thì 5: Khâu bít lỗ trong của ống rò ở ống tai ngoài.

Thì 6: Đóng da sau khi đặt dẫn lưu kín, hút chân không.

VI. THEO DÕI VÀ CHĂM SÓC

- Hút dịch hằng ngày, thay băng, băng ép.
- Rút ống dẫn lưu sau 48 giờ.
- Cắt chỉ sau 7 ngày.
- Điều trị chống viêm, chống phù nề.

VII. TAI BIẾN VÀ XỬ TRÍ

- Liệt mặt ở các mức độ do tổn thương các nhánh dây VII.
- Chảy máu.
- Nhiễm trùng vết mổ.
- Di chứng: hội chứng Frey.

PHẪU THUẬT LẤY NANG RÒ KHE MANG II

I. ĐẠI CƯƠNG

Phẫu thuật lấy nang và rò khe mang II là phẫu thuật lấy bỏ toàn bộ đường rò khe mang II để tránh viêm tấy và áp xe vùng cổ tái phát.

II. CHỈ ĐỊNH

Nang và rò khe mang II.

III. CHỐNG CHỈ ĐỊNH

1. Chống chỉ định tuyệt đối

Các bệnh lý nội khoa nặng, mất bù như: suy thận, các bệnh lý về máu.

2. Chống chỉ định tương đối

- Đang có viêm tấy hoặc áp xe đường rò.
- Người bệnh từ chối phẫu thuật.

IV. CHUẨN BỊ

1. Người thực hiện

Các bác sĩ chuyên khoa Tai Mũi Họng từ chuyên khoa I trở lên được đào tạo về phẫu thuật

đầu cổ.

2. Phương tiện

- Bộ dụng cụ phẫu thuật phần mềm.
- Thuốc tê (lidocain + adrenalin 1/10.000).

3. Người bệnh

- Khám nội soi tai mũi họng, làm xét nghiệm đầy đủ:
 - + Công thức máu.
 - + Đông máu cơ bản.
 - + Chức năng gan, thận.
- Được chụp phim cắt lớp vi tính vùng mang cổ 2 tư thế coronal và axial.
- Khám trước mổ: bác sĩ gây mê hồi sức.
- Giải thích về cách thức phẫu thuật, tai biến có thể xảy ra.

4. Hồ sơ bệnh án

Hoàn thiện hồ sơ bệnh án theo như quy định chung.

V. CÁC BƯỚC TIẾN HÀNH

1. Kiểm tra hồ sơ

2. Kiểm tra người bệnh

3. Vô cảm

Phẫu thuật thực hiện dưới gây mê toàn thân.

4. Tư thế

- Người bệnh nằm ngửa, có gối đỡ vai, đầu ngửa tối đa.
- Phẫu thuật viên chính đứng bên cần phẫu thuật, người phụ đứng bên đối diện và trên đầu.

5. Kỹ thuật

- Tiêm tê dưới da theo đường ngang cổ quanh miệng lỗ rò bằng Medicain (Octocain) 1%.
- Rạch da qua lớp cơ bám da, bóc vạt da lên trên và xuống dưới theo bình diện dưới cơ bám da cổ.
- Bóc tách quanh lỗ rò tìm đường rò chạy trong máng cảnh, đường rò chạy lên ngang mức xương móng sẽ vào sâu nên thường phải rạch da đường thứ 2 ngang mức sừng lớn xương móng cùng bên để lấy hết đường rò.
- Đường rò chạy vào sâu đến amidan ở bờ trên sừng lớn xương móng, nên bóc tách đường rò đến bình diện sâu hơn sừng lớn xương móng thì kẹp và buộc thắt đường rò. Thắt đường rò bằng chỉ không tiêu 2-0 hoặc 3-0.
- Một số tác giả khuyến cáo có thể cắt amidan bên có đường rò.
- Đặt dẫn lưu kín, khâu da hai lớp.

VI. THEO DÕI VÀ CHĂM SÓC SAU MỔ

- Rút dẫn lưu sau 48 giờ.
- Thay băng hàng ngày.
- Cắt chỉ sau 5-7 ngày.

VII. TAI BIẾN VÀ XỬ TRÍ

- Chảy máu: cần theo dõi vết mổ và bình dẫn lưu để phát hiện chảy máu. Nếu chảy máu nhiều cần mở lại hốc mổ để kiểm tra.
- Nhiễm trùng: kháng sinh toàn thân.

PHẪU THUẬT RÒ XOANG LÊ (RÒ TÚI MANG IV)

I. ĐẠI CƯƠNG

Rò túi mang IV thuộc nhóm dị tật rò bẩm sinh vùng cổ bên, đường rò chạy từ vùng cổ dưới, bờ trước cơ ức đòn chũm, chạy lên trên đi sát bao tuyến giáp, đến bờ sau cánh sụn giáp, tận hết ở vùng đáy xoang lê.

Phẫu thuật nhằm lấy bỏ toàn bộ đường rò.

II. CHỈ ĐỊNH

Rò xoang lê

III. CHỐNG CHỈ ĐỊNH

- Đường rò đang viêm tấy, áp xe.
- Các chống chỉ định phẫu thuật nói chung.

IV. CHUẨN BỊ

1. Người thực hiện

Bác sĩ chuyên khoa Tai Mũi Họng đã được đào tạo phẫu thuật đầu cổ.

2. Phương tiện

- Các dụng cụ phẫu thuật thông thường.
- Cần thêm: kéo nhỏ, kẹp phẫu tích nhỏ không máu, banh, bay nhỏ.
- Dao điện, đồng điện lưỡng cực.

3. Người bệnh

- Làm các xét nghiệm cơ bản cho phép phẫu thuật.
- Soi hạ họng - xoang lê xác định lỗ rò trong, nếu cần chụp cắt lớp vùng cổ có bơm thuốc cản quang đường rò.

4. Hồ sơ bệnh án

Hoàn thành hồ sơ bệnh án theo quy định.

V. CÁC BƯỚC TIẾN HÀNH

1. Vô cảm

Gây mê toàn thân.

2. Tư thế

- Nằm đầu ngửa, nghiêng về bên lành và có đệm gối dưới vai.
- Thầy thuốc đứng phía bên phẫu thuật.
- Người phụ đứng bên đối diện và phía trên đầu.

3. Kỹ thuật

Thì 1: Rửa da đường ngang cổ tương ứng vị trí nang rò, vòng quanh lỗ rò.

Thì 2: Bóc tách qua các lớp, bộc lộ bờ trước cơ ức đòn chũm, vào sâu đến bao tuyến giáp, dùng ecarter kéo bó mạch cảnh ra ngoài.

Thì 3: Bộc lộ bờ sau sụn giáp, cắt phần dưới cơ khít họng dưới để bộc lộ xoang lê. Bóc tách túi rò, tiếp tục đuổi theo ống rò lên phía trên.

Thì 4: Bóc tách đuổi theo ống rò cho đến kết thúc ở đáy xoang lê.

Thì 5: Khâu bít lỗ trong của ống rò ở đáy xoang lê.

Thì 6: Đóng da sau khi đặt dẫn lưu kín, hút chân không.

VI. THEO DÕI VÀ CHĂM SÓC

- Hút dịch hằng ngày, thay băng, băng ép.
- Rút ống dẫn lưu sau 48 giờ.
- Cắt chỉ sau 7 ngày.
- Điều trị chống viêm, chống phù nề.

VII. TAI BIẾN VÀ XỬ TRÍ

- Liệt dây hồi quy.
- Chảy máu.
- Nhiễm trùng vết mổ.

PHẪU THUẬT NANG RÒ GIÁP LƯỚI

I. ĐẠI CƯƠNG/ĐỊNH NGHĨA

Phẫu thuật nang rò giáp lưới là phẫu thuật lấy bỏ nang rò kèm theo đường rò giáp lưới đi từ nang dính vào mặt sau thân xương móng và đi tới lỗ tịt.

II. CHỈ ĐỊNH

Các nang vùng cổ trước dính vào xương móng di động theo nhịp nuốt.

III. CHỐNG CHỈ ĐỊNH

Không thấy hình ảnh tuyến giáp trên siêu âm vùng cổ.

Các chống chỉ định do bệnh lý toàn thân không thể gây mê hay gây tê và phẫu thuật được.

IV. CHUẨN BỊ

1. Người thực hiện

- Bác sỹ chuyên khoa I Tai Mũi Họng trở lên, được đào tạo về phẫu thuật đầu cổ.
- 01 Bác sĩ Tai Mũi Họng trợ giúp.
- 01 Bác sĩ Gây mê hồi sức.
- 01 Kỹ thuật viên Gây mê hồi sức.
- 01 Điều dưỡng trợ giúp.

2. Phương tiện

Bộ dụng cụ phẫu thuật vùng cổ.

Kéo cắt xương móng, máy hút, đông điện.

3. Người bệnh

Được thăm khám và giải thích về quy trình và các tai biến của phẫu thuật.

4. Hồ sơ bệnh án

Các xét nghiệm cơ bản cho phẫu thuật.

Siêu âm vùng cổ hoặc chụp cắt lớp vi tính vùng cổ để xác định vị trí, kích thước, mật độ khối u cũng như tình trạng tuyến giáp lạc chỗ.

Làm bệnh án theo mẫu.

V. CÁC BƯỚC TIẾN HÀNH

1. Kiểm tra hồ sơ

Kiểm tra các bước thăm khám, kết quả xét nghiệm cơ bản, siêu âm vùng cổ.

2. Kiểm tra người bệnh

Thăm khám toàn thân và tại chỗ, đánh giá vị trí, kích thước, mật độ khối u và tìm hiểu các

bệnh lý toàn thân có liên quan (nếu có).

3. Thực hiện kỹ thuật

3.1. Vô cảm

Gây mê nội khí quản, gây tê trong trường hợp người bệnh không có khả năng gây mê.

3.2. Tư thế người bệnh

Người bệnh nằm ngửa, kê gối vai.

3.3. Kỹ thuật

Rạch da vùng cổ trước ngang mức khối phồng, đường rạch đi từ bờ trước cơ ức đòn chũm bên này sang bờ trước cơ ức đòn chũm bên kia. Rạch tiếp tục qua lớp mỡ dưới da và lớp cơ da, bóc tách vật da bộc lộ mặt trước của các cơ dưới móng cho đến tận bờ trên xương móng.

Rạch đường thẳng giữa, bóc tách khối u nang ra khỏi các lớp cơ dưới móng cho đến tận chỗ bám của khối vào thân xương móng.

Bóc tách chỗ bám của các cơ trên móng và dưới móng vào thân xương móng. Cắt thân xương móng.

Tiếp tục bóc tách đường rò đến lỗ tịt. Kẹp buộc và cắt bỏ đường rò ở sát lỗ tịt.

Khâu đáy lưới, khâu cơ trên móng và dưới móng, đặt dẫn lưu, khâu phục hồi các lớp cơ da và da theo bình diện giải phẫu.

VI. THEO DÕI

Cho kháng sinh 5 ngày.

Rút dẫn lưu (nếu có) trong vòng 48 giờ.

VII. TAI BIẾN VÀ XỬ TRÍ

Nhiễm khuẩn vết mổ.

Chảy máu hình thành khối máu tụ vùng cổ, đôi khi gây khó thở cần mở lại vết mổ, lấy sạch máu đọng, cầm máu.

Thủng hạ họng trong quá trình bóc tách lấy bỏ khối u cần được khâu phục hồi.

PHẪU THUẬT LẤY BỎ U NANG VÙNG HỔ LƯỠI THANH THIỆT

I. ĐẠI CƯƠNG

Phẫu thuật lấy bỏ u nang vùng hổ lưởi thanh thiệt là phẫu thuật lấy bỏ khối u nang qua soi treo thanh quản trực tiếp.

II. CHỈ ĐỊNH

Khối u nang nằm ở vùng hổ lưởi thanh thiệt.

III. CHỐNG CHỈ ĐỊNH

- Không có chống chỉ định đặc biệt.
- Chống chỉ định chung như các phẫu thuật gây mê khác.

IV. CHUẨN BỊ

1. Người thực hiện

Bác sĩ chuyên khoa Tai Mũi Họng từ chuyên khoa I trở lên có kinh nghiệm.

2. Phương tiện

- Bàn mổ có bộ phận thay đổi tư thế đầu (nếu có).
- Bộ dụng cụ soi thanh quản treo.

- Bộ dụng cụ vi phẫu thuật thanh quản.
- Đông điện.
- Máy hút và ống hút nhỏ dài.

3. Người bệnh

- Được khám để xác định vị trí kích thích khối u nang.
- Được giải thích về phẫu thuật.
- Điều trị phối hợp ngăn ngừa phản xạ trào ngược dịch dạ dày (nếu có), để tránh dịch dạ dày gây nhiễm khuẩn vết mổ làm cho vết mổ lâu lành.

4. Hồ sơ bệnh án

- Các xét nghiệm cơ bản cho phẫu thuật.
- Chụp phim cổ nghiêng, cổ thẳng.
- Siêu âm tuyến giáp, chụp xạ hình tuyến giáp nếu nghi ngờ tuyến giáp lạc chỗ.

V. CÁC BƯỚC TIẾN HÀNH

1. Vô cảm

Gây mê nội khí quản, trường hợp khối u nhỏ, đáy lưỡi không quá dày có thể gây tê tại chỗ. Nếu u to, có khó thở, cần chọc hút giảm thể tích trước khi gây mê.

2. Tư thế người bệnh

Người bệnh được đặt theo tư thế nằm, đầu ngửa, có kê gối dưới vai.

3. Kỹ thuật

- Dùng bộ soi thanh quản treo bộc lộ rõ hố lưỡi thanh thiệt.
- Dùng dụng cụ vi phẫu lấy bỏ khối u.
- Kiểm tra và cầm máu kỹ bằng đông điện đơn cực hoặc lưỡng cực.

VI. THEO DÕI VÀ CHĂM SÓC

- Cho kháng sinh 5 ngày.
- Chú ý điều trị hiện tượng trào ngược dạ dày nếu có.

VII. TAI BIẾN VÀ XỬ TRÍ

- Nhiễm khuẩn vết cắt.
- Chảy máu: nếu chỉ chảy máu các mạch nhỏ, cho các thuốc cầm máu, ngâm đá lạnh, nếu chảy nhiều phải mổ lại cầm máu.

CẮT PHANH LƯỠI

I. ĐẠI CƯƠNG

Phanh lưỡi hay còn gọi là hãm lưỡi đi từ sàn miệng đến mặt dưới của lưỡi. Khi phanh lưỡi quá ngắn làm lưỡi bị kéo xuống gây hạn chế di động của lưỡi gây nói khó, nói ngọng thì phải phẫu thuật cắt phanh lưỡi.

II. CHỈ ĐỊNH

Khi phanh lưỡi quá ngắn ảnh hưởng tới vận động của lưỡi.

III. CHỐNG CHỈ ĐỊNH

Không.

IV. CHUẨN BỊ

1. Người thực hiện

- Bác sĩ chuyên khoa Tai Mũi Họng hoặc Răng Hàm Mặt.
- Điều dưỡng trợ giúp.

2. Phương tiện

- 01 kéo sim nhỏ.
- 02 kẹp phẫu tích cầm máu, không màu.
- Gạc nhỏ hoặc củ ấu.
- Đông điện (nếu có).
- Thuốc tê xịt (lidocain 10%).

3. Người bệnh

- Giải thích kỹ cho người bệnh hoặc bố mẹ (nếu người bệnh là trẻ nhỏ).
- Có đầy đủ xét nghiệm: máu chảy, máu đông, HIV..

V. CÁC BƯỚC TIẾN HÀNH

- Người bệnh ngồi, há miệng, lưỡi cong lên (nếu là bệnh nhi phải bó chặt trẻ trong một tấm vải trải giường to, mở miệng để trẻ không cắn hàm lại được).
- Gây tê tại chỗ bằng xịt hoặc đặt bông thấm Lidocain.
- Kẹp hãm lưỡi sát mặt dưới của lưỡi bằng kẹp phẫu tích cầm máu không lưỡi, kéo nhẹ ra trước lên trên căng phan lưỡi ra.
- Dùng kéo nhỏ cắt phan lưỡi ngay dưới kẹp phẫu tích cầm máu, cắt từ trước ra sau đến sát chân lưỡi.
- Bỏ kẹp phẫu tích kẹp ra thông thường không có chảy máu. Nếu có chảy máu cầm máu bằng đông điện hoặc đặt thuốc co mạch tại chỗ.

VI. THEO DÕI VÀ XỬ TRÍ SAU PHẪU THUẬT

- Chảy máu: hiếm gặp, cầm máu bằng đông điện hoặc thuốc co mạch đặt tại chỗ.
- Đề phòng nhiễm trùng: cho kháng sinh uống.
- Phòng nề sàn miệng: cho thuốc chống phù nề.

PHẪU THUẬT DÍNH MÉP TRƯỚC DÂY THANH

I. ĐẠI CƯƠNG

Là phẫu thuật cắt bỏ phần màng dính giữa hai dây thanh nhằm phục hồi chức năng thở và phát âm cho người bệnh.

II. CHỈ ĐỊNH

Màng dính trên 1/3 dây thanh (bẩm sinh hay mắc phải: sau viêm nhiễm, chấn thương, phẫu thuật).

III. CHỐNG CHỈ ĐỊNH

Các chống chỉ định do bệnh lý toàn thân không thể gây mê hay gây tê, phẫu thuật được.

IV. CHUẨN BỊ

1. Người thực hiện

- Bác sĩ chuyên khoa I Tai Mũi Họng trở lên, được đào tạo về phẫu thuật thanh quản
- Bác sĩ Tai Mũi Họng trợ giúp.
- Bác sĩ Gây mê hồi sức.
- Kỹ thuật viên Gây mê hồi sức.

- Điều dưỡng Tai Mũi Họng trợ giúp.

2. Phương tiện

- Bộ soi treo vi phẫu thanh quản.
- Bộ kẹp phẫu tích, kéo vi phẫu thanh quản, laser (nếu có).
- Kính hiển vi phẫu thuật (nếu có).
- Bộ nội soi phẫu thuật, que dẫn sáng 0,4 mm.
- Máy hút, ống hút.

3. Người bệnh

- Được thăm khám và giải thích về quy trình và các tai biến của phẫu thuật.
- Cần thăm khám đường thở đánh giá tình trạng chấn thương sọ hộp đi kèm, tình trạng khó thở.
- Ở trẻ em cần chú ý khám tìm các dị tật bẩm sinh toàn thân khác.

4. Hồ sơ bệnh án

- Các xét nghiệm cơ bản cho phẫu thuật.
- Siêu âm vùng cổ hoặc chụp phim cổ nghiêng hoặc chụp cắt lớp vi tính vùng cổ để xác định vị trí, kích thước, mật độ vùng thanh quản bị dính cũng như tình trạng tuyến giáp lạc chỗ.
- Làm bệnh án theo mẫu của Bộ Y tế.

V. CÁC BƯỚC TIẾN HÀNH

1. Kiểm tra hồ sơ

Kiểm tra các bước thăm khám, kết quả xét nghiệm cơ bản, siêu âm vùng cổ.

2. Kiểm tra người bệnh

Thăm khám toàn thân và tại chỗ, đánh giá tình trạng hô hấp, chấn thương sọ hộp đi kèm, các dị tật bẩm sinh (nếu có).

3. Thực hiện kỹ thuật

3.1. Vô cảm

Gây mê nội khí quản, gây tê trong trường hợp người bệnh không có khả năng gây mê. Nếu người bệnh khó thở cần được mở khí quản trước khi làm phẫu thuật.

3.2. Tư thế người bệnh

Người bệnh nằm ngửa, kê gối dưới vai.

3.3. Kỹ thuật

- Người bệnh được gây mê nội khí quản hoặc tiền mê và gây tê tại chỗ.
- Dùng ống soi thanh quản có giá treo (Karlz - Storz) bộc lộ thanh quản sát tận mép trước, đánh giá tổn thương.
- Dùng kẹp phẫu tích và kéo vi phẫu cắt bỏ màng dính ở sát bờ tự do hai bên dây thanh từ sau ra tới tận mép trước.
- Cắt phẳng sát bờ tự do.
- Cầm máu kỹ.
- Sử dụng Mitomycin C chấm tại chỗ (trong 5 phút) để chống dính trở lại do tổ chức xơ sẹo.
- Làm sạch tổn thương nơi đã chấm Mitomycin C bằng nước muối 9%.
- Sau 2 tuần soi treo kiểm tra lại, nếu còn dính thì tiếp tục làm nhẵn diện cắt và chấm Mitomycin C theo quy trình như trên.

VI. THEO DÕI

- Tình trạng khó thở
- Chảy máu.
- Các biến chứng do dùng thuốc Mitomycin C: sốt, giảm bạch cầu, nôn.

VII. TAI BIẾN VÀ XỬ TRÍ

- Khó thở: tiêm corticoid tĩnh mạch, mở khí quản (nếu cần ở người bệnh chưa mở khí quản trước phẫu thuật).
- Chảy máu: soi treo cầm máu.
- Các biến chứng do dùng thuốc Mitomycin C: sốt, giảm bạch cầu, nôn được điều trị theo chuyên khoa.

PHẪU THUẬT ĐIỀU TRỊ LIỆT CƠ MỠ THANH QUẢN HAI BÊN

I. ĐẠI CƯƠNG/ĐỊNH NGHĨA

Là phẫu thuật mở rộng thanh môn bị hẹp do liệt cơ mỡ hai bên với mục đích giúp người bệnh có thể thở thông qua đường tự nhiên. Thanh môn sau khi mở rộng phải đảm bảo người bệnh có thể thở thông qua đường tự nhiên song nếu mở rộng quá sẽ gây ăn sặc kéo dài kèm theo các rối loạn giọng trầm trọng đôi khi không thể giao tiếp được.

II. CHỈ ĐỊNH

Người bệnh liệt cơ mỡ gây:

- Khó thở
- Ngủ ngáy
- Ngừng thở khi ngủ.

III. CHỐNG CHỈ ĐỊNH

Các chống chỉ định do bệnh lý toàn thân không thể gây mê hay gây tê phẫu thuật được.

IV. CHUẨN BỊ

1. Người thực hiện

Bác sỹ chuyên khoa I Tai Mũi Họng trở lên, được đào tạo về phẫu thuật thanh quản.

2. Phương tiện

Bộ soi treo vi phẫu thanh quản.

Bộ kẹp phẫu tích, kéo vi phẫu thanh quản, laser nếu có.

3. Người bệnh

Được thăm khám và giải thích về quy trình và các tai biến của phẫu thuật.

Được mở khí quản (trong trường hợp có khó thở) từ trước khi thực hiện phẫu thuật 6 tháng (thời gian tối thiểu để quan sát sự phục hồi của dây thần kinh chi phối).

4. Hồ sơ bệnh án

Các xét nghiệm cơ bản cho phẫu thuật.

Khám nội soi, chụp Xquang cổ nghiêng, phổi thẳng, chụp thực quản cản quang, siêu âm vùng cổ tìm nguyên nhân của liệt cơ mỡ.

Làm bệnh án theo mẫu.

V. CÁC BƯỚC TIẾN HÀNH

1. Kiểm tra hồ sơ

Kiểm tra các bước thăm khám, kết quả xét nghiệm cơ bản, Xquang, siêu âm vùng cổ.

2. Kiểm tra người bệnh

Thăm khám toàn thân, khám thần kinh tìm hiểu các bệnh lý toàn thân và tình trạng liệt các dây thần kinh kèm theo (nếu có).

3. Thực hiện kỹ thuật

3.1. Vô cảm

Gây mê qua canuyn khí quản, gây tê trong trường hợp người bệnh không có khả năng gây mê.

3.2. Tư thế người bệnh

Người bệnh nằm ngửa, kê gối vai.

3.3. Kỹ thuật

- *Cắt dây thanh quản nội soi*

Đặt ống soi treo thanh quản, bộc lộ dây thanh cần cắt. Tiêm tê vào khoang cạnh thanh môn. Bóc tách dây thanh khỏi khoang cạnh thanh môn.

Cắt dây thanh:

+ Phía sau ở vị trí chỗ bám vào máu thanh của sụn phễu.

+ Phía trước: tùy vào mức độ hẹp của thanh môn mà cắt một phần hay toàn bộ dây thanh.

Tùy vào mức độ hẹp của thanh môn có thể cắt một hoặc cả hai dây thanh. Cầm máu kỹ.

- *Các phương pháp khác:* tùy vào trang bị của cơ sở và đào tạo của phẫu thuật viên có thể sử dụng các phương pháp:

+ Cắt sụn phễu một phần hoặc toàn bộ: sử dụng laser rạch niêm mạc, bóc tách bộc lộ sụn phễu rồi cắt bỏ máu thanh hoặc gắn toàn bộ sụn phễu dưới nội soi, phủ lại niêm mạc.

+ Mở cổ bên, cắt chỗ bám của cơ siết họng dưới bộc lộ xoang lê, sụn phễu, khâu treo sụn phễu ra phía ngoài.

+ Luồn chỉ thép qua buồng Morgagni xuống mặt dưới dây thanh, kéo dây thanh sụn phễu ra phía ngoài áp vào sụn giáp.

VI. THEO DÕI

- Cho kháng sinh, corticoid 5 ngày.

- Theo dõi khó thở do phù nề, chảy máu vào đường hô hấp.

- Tập ăn, phục hồi chức năng nuốt trong trường hợp ăn sặc.

- Kiểm tra định kỳ hàng tháng.

VII. TAI BIẾN VÀ XỬ TRÍ

- Khó thở do phù nề: corticoid, mở khí quản nếu cần.

- Cầm máu: khi có chảy máu diện cắt không tự cầm.

- Tiếp tục cắt rộng hoặc cắt dây thanh bên đối diện: khi thanh môn chưa đủ rộng hay hẹp tái phát.

PHẪU THUẬT TREO SỤN PHỄU

I. ĐẠI CƯƠNG

Là phẫu thuật điều trị liệt nhóm cơ mở thanh quản 2 bên, hai dây thanh liệt ở tư thế khép, gây khó thở. Phẫu thuật này giải quyết cho người bệnh thở tốt nhưng khàn tiếng.

Với các phẫu thuật vi phẫu thuật thanh quản, phẫu thuật bằng Laser CO₂, phẫu thuật này ngày nay ít được sử dụng.

II. CHỈ ĐỊNH

- Hội chứng Gerhardt do tổn thương trung ương.
- Liệt nhóm cơ mở 2 bên sau phẫu thuật tuyến giáp.

III. CHỐNG CHỈ ĐỊNH

- Không có chống chỉ định đặc biệt.
- Người bệnh từ chối phẫu thuật, chấp nhận mở khí quản đeo ống thở lâu dài.

IV. CHUẨN BỊ

1. Người thực hiện

Bác sĩ chuyên khoa cấp II Tai Mũi Họng

2. Dụng cụ

- 02 dao phẫu thuật lớn và nhỏ.
- 01 ống thông lòng máng bóc tách.
- 01 bay bóc tách thẳng.
- 01 bay bóc tách cong.
- 02 kéo hướng phải và giữa.
- 01 banh khí quản.
- 01 Canuyn khí quản có nòng.
- 01 ống thông lòng máng.
- 02 kim phẫu tích lớn và nhỏ không có răng.
- 02 kim phẫu tích lớn và nhỏ có răng.
- 02 kim phẫu tích trung bình có răng và không có răng.
- 02 kim khâu 3 cạnh để khâu sụn.
- 01 kim Reverdin nhỏ.
- 01 kim Reverdin lớn
- 02 banh Faraboeuf.
- 02 móc Ollier
- 04 kim Pean
- Khăn, gạc, bác.

3. Người bệnh

- Các xét nghiệm theo quy định mổ gây mê.
- Khám kỹ về tai, mũi, họng bằng nội soi và chụp X-quang.
- Giải thích kỹ cho người bệnh về kỹ thuật và biến chứng có thể xảy ra.

4. Hồ sơ bệnh án

Theo quy định của Bộ Y tế.

V. CÁC BƯỚC TIẾN HÀNH

Nếu người bệnh có khó thở thanh quản từ độ II trở lên, nên mở khí quản trước.

1. Vô cảm

Gây mê toàn thân, nếu đã mở khí quản, gây mê qua lỗ mở khí quản.

2. Tư thế

- Phẫu thuật viên và phụ mổ thứ nhất đeo nguồn sáng (đèn Clar).
- Người bệnh nằm ngửa trên bàn phẫu thuật, vai và gáy được kê gối làm cổ cứng, đầu hơi

ngiêng về bên đối diện. Người bệnh đã được mở khí quản hoặc đặt nội khí quản.

- Phẫu thuật viên đứng bên phẫu thuật, phụ mổ đứng đối diện với phẫu thuật viên.

- Phụ 2 đứng giữ đầu và có khi cần kéo banh.

3. Kỹ thuật

- Vùng phẫu thuật được sát trùng bằng cồn iod sau đó lau bằng cồn trong 900.

- Trải khăn phẫu thuật để hở hố phẫu thuật.

Thì 1: Rạch da theo bờ trước cơ ức đòn chũm đường ngang từ ngang tầm xương móng đến sụn nhẫn. Rạch tổ chức dưới da, cơ bám da cổ và cân cổ nông.

Thì 2: Cắt cơ vai móng và buộc các mạch máu và phần lớn là nhánh của động mạch giáp trạng trên.

Thì 3: Giải phóng bờ sau cánh sụn giáp bằng cách cắt cơ siết họng dưới, có thể cắt cơ liên phễu, nhẫn phễu sau.

Thì 4: Bộc lộ bờ sau cánh sụn giáp bằng móc Ollier kéo ra 1 bên.

Thì 5: Cắt khớp nhẫn phễu và giải phóng sụn phễu.

Thì 6: Cố định máu thanh của sụn phễu vào bờ sau bên cánh sụn giáp bằng chỉ không tiêu.

Thì 7: Khâu phục hồi các bình diện.

Thì 8: Soi lại thanh quản xem treo đã đủ mở rộng chưa (bình thường 3 - 4 mm là đủ).

VI. THEO DÕI

- 24 giờ đầu rút dẫn lưu.

- 2 ngày sau thay băng 1 lần.

- Hút đờm dãi.

- Đặt ống thông thực quản dạ dày cho người bệnh ăn, rút ống sonde khi ăn uống tốt.

- Rút canuyn sau khi soi đánh giá thanh môn đã mở đủ rộng.

VII. TAI BIẾN VÀ XỬ TRÍ

- Chảy máu quanh khớp nhẫn phễu.

- Chảy máu sau phẫu thuật: cầm máu.

- Viêm sụn: dùng kháng sinh liều cao.

- Viêm phế quản phổi: kháng sinh, hút đờm.

PHẪU THUẬT CẮT TUYẾN DƯỚI HÀM

I. ĐẠI CƯƠNG

Phẫu thuật cắt tuyến dưới hàm là phẫu thuật lấy bỏ toàn bộ tuyến dưới hàm để điều trị bệnh hoặc mở đường cho phẫu thuật khác.

II. CHỈ ĐỊNH

- Viêm tuyến dưới hàm tái phát nhiều lần.

- U tuyến dưới hàm.

- Sỏi tuyến dưới hàm.

- Co thắt (hẹp) ống tuyến sau thủ thuật vùng sàn miệng hoặc sau điều trị tia xạ.

- Mở đường cho các phẫu thuật vùng bên họng, sàn miệng.

- Là một phần trong nạo vét hạch cổ.

III. CHỐNG CHỈ ĐỊNH

1. Tuyệt đối

Các bệnh lý nội khoa nặng, mất bù như: suy thận, các bệnh lý về máu...

2. Tương đối

- Đang có viêm cấp.
- Người bệnh từ chối phẫu thuật.

IV. CHUẨN BỊ

1. Người thực hiện

Các bác sĩ chuyên khoa Tai Mũi Họng từ chuyên khoa I trở lên được đào tạo về phẫu thuật đầu cổ.

2. Phương tiện

- Bộ dụng cụ phẫu thuật phần mềm.
- Thuốc tê (lidocain + adrenalin 1/10.000)

3. Người bệnh

- Khám nội soi tai mũi họng, làm xét nghiệm đầy đủ:
 - + Công thức máu.
 - + Đông máu cơ bản.
 - + Chức năng gan, thận.
- Được chụp phim cắt lớp vi tính vùng mang cổ 2 tư thế coronal và axial (nếu điều kiện cho phép).
- Khám trước mổ bởi bác sĩ gây mê hồi sức.
- Giải thích về cách thức phẫu thuật, tai biến có thể xảy ra.

4. Hồ sơ bệnh án

Hoàn thiện hồ sơ bệnh án theo như quy định chung.

V. CÁC BƯỚC TIẾN HÀNH

1. Kiểm tra hồ sơ

2. Kiểm tra người bệnh

3. Vô cảm

Phẫu thuật thực hiện dưới gây mê toàn thân.

4. Tư thế

- Người bệnh nằm ngửa, có gối đỡ vai, đầu ngửa tối đa.
- Phẫu thuật viên chính đứng bên cần phẫu thuật, người phụ đứng bên đối diện và trên đầu.

5. Kỹ thuật

- Tiêm tê dưới da theo đường ngang cổ, dưới bờ hàm dưới 2 khoát ngón tay, từ đầu ngoài thân xương móng tới ngang mức góc hàm bằng Medicain (Octocain) 1%.
- Rạch da qua lớp cơ bám da, bộc lộ lớp sâu của cân cổ nông ở phía ngoài tuyến. Tìm và thắt tĩnh mạch mặt ở bụng sau của cơ nhị thân. Rạch lớp cân phủ mặt ngoài tuyến từ sau ra trước theo bờ dưới của tuyến. Bộc lộ tuyến theo bình diện dưới tĩnh mạch mặt để tránh làm tổn thương nhánh bờ hàm dưới.
- Bộc lộ tuyến ra phía trước, thắt nhánh trước của động mạch mặt. Kéo bụng trước cơ nhị thân và bờ sau cơ cằm móng lên trên, ra trước tim và thắt ống tuyến.
- Tìm dây thần kinh dưới lưỡi, cắt nhánh thần kinh dưới hàm phía dưới hạch dưới hàm.
- Bộc lộ dây XII ở phía trên trong của bụng trước cơ nhị thân. Tìm và thắt động mạch hàm

ngoài ở phía sau dưới tuyến, ngay trên bụng sau cơ nhị thân.

- Đặt dẫn lưu kín, khâu da hai lớp.

VI. THEO DÕI VÀ CHĂM SÓC SAU MỔ

- Rút dẫn lưu sau 48 giờ.

- Thay băng hàng ngày.

- Cắt chỉ sau 5-7 ngày.

VII. TAI BIẾN VÀ XỬ TRÍ

- Chảy máu: cần theo dõi vết mổ và bình dẫn lưu để phát hiện chảy máu. Nếu chảy máu nhiều cần mở lại hốc mổ để kiểm tra.

- Nhiễm trùng: kháng sinh toàn thân.

- Liệt nhánh bờ hàm dưới của dây VII.

PHẪU THUẬT CẮT MỘT PHẦN ĐÁY LƯỠI

I. ĐẠI CƯƠNG

Là phẫu thuật lấy bỏ phần lưỡi phía sau V lưỡi.

II. CHỈ ĐỊNH

Ung thư đáy lưỡi nhỏ và vừa.

III. CHỐNG CHỈ ĐỊNH

- Khối u lan rộng ra ngoài đáy lưỡi hoặc vượt qua đường giữa.

- Ung thư không biệt hóa, lymphome, sarcome.

IV. CHUẨN BỊ

1. Người thực hiện

Bác sĩ chuyên khoa I Tai Mũi Họng có kinh nghiệm trong phẫu thuật đầu cổ, bác sĩ phẫu thuật đầu cổ.

2. Phương tiện

- Bộ phẫu thuật phần mềm.

- Cưa cắt xương, khoan cưa.

- Bộ cố định xương bằng nẹp vít.

3. Người bệnh

- Giải thích kỹ về phẫu thuật cho người bệnh.

- Các xét nghiệm cơ bản, CT scan để đánh giá độ lan rộng cũng như di căn hạch.

4. Hồ sơ bệnh án

Theo quy định của Bộ Y tế.

V. CÁC BƯỚC TIẾN HÀNH

1. Vô cảm

Gây mê nội khí quản (có thể mở khí quản).

2. Tư thế

- Người bệnh nằm ngửa, kê gối vai, đầu ngửa tối đa và quay về bên lành.

- Phẫu thuật viên đứng bên phải người bệnh, phụ 1 đứng bên trái, phụ 2 đứng phía đầu người bệnh.

- Điều dưỡng dụng cụ và bàn dụng cụ ở bên trái phía dưới, đối diện với phẫu thuật viên.

3. Kỹ thuật

Thì 1:

- Rạch da đi từ điểm giữa môi dưới vòng quanh cằm xuống cổ và chạy song song với xương hàm dưới, cách xương hàm dưới 2 khoát ngón tay tới gần mồm chũm.
- Nếu có chỉ định nạo vét hạch cổ kết hợp thì rạch tiếp tục dọc bờ trước cơ ức đòn chũm đến giữa xương đòn.
- Bóc tách vạt da bộc lộ trường phẫu thuật hạch cổ và xương hàm dưới.

Thì 2: Nạo vét hạch cổ

- Nạo vét hạch chọn lọc nếu No: nạo vét hạch nhóm I, II và III.
- Nạo vét hạch 2 bên nếu N1, N2, N3.

Thì 3: Cắt xương hàm dưới

Dùng cưa cắt xương hàm dưới ở gần góc hàm (lưu ý cắt theo hình zic zắc để sau cố định).

Thì 4: Bộc lộ u

Sau khi cắt xương hàm dưới kéo sang 2 bên, thành bên họng được mở để bộc lộ rõ vùng đáy lưỡi và khối u. Chú ý tránh làm tổn thương dây IX, XII.

Thì 5: Cắt u

Dùng dao điện cắt u, ngoài ranh giới u từ 1,5 - 2 cm, đến vị trí sinh thiết tức thì vùng rìa âm tính. Phần khối u phải được cắt liền một khối với tổ chức nạo vét hạch cổ.

Thì 6: Đóng hố phẫu thuật

- Đóng đáy lưỡi theo lớp bằng Vicryl 2.0 hoặc 1.0.
- Khâu ống họng theo lớp bằng Vicryl 4.0 hoặc 3.0.
- Cố định lại xương hàm dưới bằng nẹp vít.
- Đặt dẫn lưu kín, khâu da 2 lớp, chú ý khâu đúng viền môi.
- Đặt ống thông cho ăn.

VI. THEO DÕI

- Người bệnh được theo dõi sát ở phòng hồi sức 24 giờ đầu: chảy máu, mạch, huyết áp.
- Khó thở (nếu không mở khí quản).
- Cho ăn qua ống thông.
- Dẫn lưu: thường rút sau 2 - 3 ngày.

VII. TAI BIẾN VÀ XỬ TRÍ

- Khó thở: cho thuốc chống phù nề, có thể phải mở khí quản (nếu chưa mở lúc phẫu thuật).
- Rò nước bọt nhất là sau tia xạ hậu phẫu.
- Nhiễm trùng: dùng kháng sinh thích hợp.
- Viêm xương hàm dưới.

PHẪU THUẬT CẮT THÙY GIÁP

I. ĐẠI CƯƠNG

Là phẫu thuật cắt một nửa tuyến giáp cùng với eo giáp.

II. CHỈ ĐỊNH

- Các khối u lành tính một bên tuyến giáp.

- Quá phát tuyến giáp một bên.

III. CHỐNG CHỈ ĐỊNH

- Các chống chỉ định về ngoại khoa thông thường.
- Basedow và các ung thư tuyến giáp có phẫu thuật riêng.

IV. CHUẨN BỊ

1. Người thực hiện

Bác sĩ chuyên khoa cấp I Tai Mũi Họng, bác sĩ phẫu thuật Đầu Cổ có kinh nghiệm phẫu thuật vùng cổ.

2. Phương tiện

- Bộ phẫu thuật phần mềm vùng cổ.
- Dòng đông điện đơn cực hoặc lưỡng cực.

3. Người bệnh

Giải thích về cuộc phẫu thuật và các tai biến có thể xảy ra cho người bệnh và gia đình.

4. Hồ sơ bệnh án

- Xét nghiệm thường quy và xét nghiệm chức năng, kích thích, mật độ tuyến giáp.
- Khám thanh quản và đánh giá dây thanh.

V. CÁC BƯỚC TIẾN HÀNH

- Có thể gây tê tại chỗ hoặc gây mê.
- Đường phẫu thuật: đường ngang rộng rãi cắt đến hết cơ bám da cổ, thường ở lần cổ dưới.
- Các thì:
 - + Bóc tách kéo vạt da lên trên ngang tầm xương móng.
 - + Cắt cân cổ nông, cổ giữa ở đường trắng giữa theo chiều dọc tùy theo u ở thùy phải hay thùy trái, sau đó vén các cơ ở dưới móng ra ngoài.
 - + Bộc lộ eo giáp.
 - + Bộc lộ cực trên, thắt các cuống mạch giáp trên.
 - + Tìm dây thần kinh quặt ngược để không làm tổn thương nó.
 - + Bộc lộ cực dưới và thắt các cuống mạch giáp dưới.
 - + Nhận rõ tuyến cận giáp để bảo tồn.
 - + Bộc lộ rõ tĩnh mạch giáp giữa, buộc 2 lần.
 - + Cắt eo giáp, buộc hoặc khâu cầm máu.
 - + Cắt dây chằng Berry để giải phóng toàn bộ thùy giáp.
 - + Đóng hố phẫu thuật có đặt dẫn lưu kín.

VI. THEO DÕI VÀ CHĂM SÓC

- Chảy máu: theo dõi xem có tụ máu vùng cổ hay không.
- Khó thở.
- Hạ calci máu.

VII. TAI BIẾN VÀ XỬ TRÍ

- Chảy máu: cầm máu kỹ bằng đông điện lưỡng cực hoặc buộc các mạch trong và sau phẫu thuật.
- Tổn thương dây hồi quy: theo dõi khó thở, khàn tiếng.
- Tổn thương dây thanh quản trên: rối loạn nuốt.

- Lấy mất tuyến cận giáp: làm điện giải đồ, bồi phụ calci.

ĐIỀU TRỊ PHẪU THUẬT TÚI THỪA ZENKER

I. ĐẠI CƯƠNG

Túi thừa Zenker là những túi thoát vị xuất phát ở vùng hạ họng nằm giữa cơ siết họng và cơ nhẫn hầu (tam giác Killian). Điều trị túi thừa có thể là cắt túi thừa, cắt vách túi thừa thực quản qua nội soi hoặc treo túi thừa lên vị trí cao hơn vị trí cũ để tránh ứ đọng. Các phẫu thuật này có thể kèm thêm phẫu thuật cắt cơ siết họng.

II. CHỈ ĐỊNH

Túi thừa Zenker chỉ can thiệp phẫu thuật khi có biểu hiện triệu chứng.

- Các tổn thương nhỏ (< 2 cm) ít cần can thiệp phẫu thuật có thể điều trị bằng cắt cơ nhẫn hầu có hoặc không có kèm theo thủ thuật xâm lấn.
- Các tổn thương mức trung bình và lớn (2 - 6 cm) thì phương pháp điều trị tốt nhất mở hở cắt túi thừa kèm với cắt cơ nhẫn hầu hoặc cắt túi thừa qua nội soi.
- Các tổn thương rất lớn (> 6 cm), phương pháp điều trị tốt nhất là cắt túi thừa kèm với cắt cơ nhẫn hầu hoặc khâu thắt túi với cắt cơ nhẫn hầu.

III. CHỐNG CHỈ ĐỊNH

- Người bệnh có các bệnh lý nội khoa nặng không chịu đựng nổi cuộc phẫu thuật và các bệnh lý kèm theo như bệnh Parkinson.
- Hạn chế dùng phương pháp nội soi ở những người bệnh khít hàm hoặc cứng khớp cổ.
- Đang viêm túi thừa.

IV. CHUẨN BỊ

1. Người thực hiện

Các bác sĩ chuyên khoa Tai Mũi Họng từ chuyên khoa I trở lên được đào tạo về phẫu thuật Đầu Cổ.

2. Phương tiện

- Bộ dụng cụ phẫu thuật cổ.
- Bộ dụng cụ phẫu thuật nội soi ống mềm.
- Bộ soi treo túi thừa.
- Kẹp (stapler).

3. Phương pháp

Nên thực hiện phẫu thuật dưới gây mê toàn thân.

4. Người bệnh

4.1. Cận lâm sàng

- Khám và nội soi tai, mũi, họng, làm xét nghiệm đầy đủ:
 - + Công thức máu, đông máu cơ bản.
 - + Sinh hóa máu gồm đường huyết, chức năng gan, chức năng thận.
- Xquang thực quản (uống Barrium).
- Nội soi họng thực quản ống mềm.
- Manometry: giúp xác định bệnh học của túi thừa và ít khi thực hiện trên những người bệnh được chẩn đoán xác định túi thừa Zenker.

4.2. Chuẩn bị người bệnh

- Khám trước mổ: bác sĩ gây mê hồi sức.
- Giải thích cho người bệnh và người thân về cách thức phẫu thuật, tai biến có thể xảy ra.
- Phải điều trị viêm nhiễm ở túi thừa trước và hút các chất ứ đọng qua nội soi thực quản.
- Người bệnh được chỉ dẫn một chế độ ăn lỏng hai ngày trước mổ để cho túi thừa trống.

5. Hồ sơ bệnh án: theo như quy định chung.

6. Chọn phương pháp điều trị phẫu thuật

- Mổ hở:
 - + Chỉ cắt cơ nhẵn hầu.
 - + Cắt túi thừa cắt cơ nhẵn hầu.
 - + Treo túi + cắt cơ nhẵn hầu.
- Mổ nội soi:
 - + Cắt bằng nhiệt (monopolar).
 - + Cắt bằng laser.
 - + Dùng kẹp (stapler).

V. CÁC BƯỚC TIẾN HÀNH

1. Kiểm tra hồ sơ

2. Kiểm tra người bệnh

3. Vô cảm

Phẫu thuật dưới sự gây mê toàn thân qua đường tự nhiên.

4. Tư thế

Người bệnh nằm ngửa trên bàn mổ, được gối vai để cổ thẳng.

5. Kỹ thuật

5.1. Phương pháp mổ hở

- + Rửa da bờ trước cơ ức đòn chũm hoặc đường ngang cổ cách xương đòn 2-3 khoát ngón tay.
- + Vén cơ ức đòn chũm ra ngoài (xa đường giữa) và cắt cơ vai móng (cột 2 đầu bằng silk 1.0).
- + Bộc lộ rõ mạc bao khí quản, thực quản và tuyến giáp ở phía trong bao cảnh. Dùng kéo Metzenbaum cắt mạc này.
- + Bóc tách từng lớp nhìn thấy mặt sau của thực quản và họng. Nếu có dính do viêm nhiễm và khó phân biệt cấu trúc, thì dùng một ống cao su đặt xuống thực quản và bơm nhẹ nhàng không khí hoặc nước (50 ml) để làm căng phòng túi thừa.
- + Tách túi thừa ra khỏi vùng cổ và di động.
- + Cẩn thận dây thần kinh hồi quy và sau đó thắt túi thừa.
- + Có thể cắt cơ nhẵn hầu (tùy theo kích thước của túi thừa).
- + Nhiều phẫu thuật viên bây giờ đặt một endostapler GIA hoặc TA qua cổ của túi thừa sau đó cắt ngang qua túi.
- + Khâu treo bằng chỉ Vicryl hoặc silk ở vị trí 3 giờ và 9 giờ, sau đó cắt túi bằng dao.
- + Đặt ống Levin vào thực quản để khi đóng tránh làm hẹp lòng.
- + Khâu thực quản 2 lớp, lớp niêm mạc phía trong thực quản khâu mũi đơn với chỉ tan chậm 4.0 và nút chỉ ra ngoài.
- + Khâu lớp ngoài giữa cơ siết họng dưới và cơ nhẵn hầu bằng chỉ 4.0.

- + Đặt ống dẫn lưu.
- + Khâu cơ vai móng và cơ bám da cổ bằng chỉ 2.0.
- + Khâu dưới da.

5.2. Mổ nội soi

Các bước phẫu thuật qua nội soi.

Soi treo, qua nội soi nhìn thấy rõ hành giữa túi thừa và thực quản.

Qua nội soi dùng laser hoặc kẹp (stapler) hoặc cắt đốt bằng monopolar để cắt vách giữa túi thừa và thực quản (cắt cơ nhẫn hầu).

Cầm máu

VI. THEO DÕI VÀ CHĂM SÓC SAU MỔ

1. Mổ hở

- Dùng kháng sinh sau mổ.
- Người bệnh không ăn bằng miệng ít nhất là 3 ngày, nuôi ăn qua ống Levin và dịch truyền.
- Thường rút dẫn lưu cổ vào ngày thứ 2.
- Khi người bệnh ăn bằng miệng (ăn từ lỏng đến đặc).
- Chăm sóc vết thương.

2. Mổ nội soi

- Dùng kháng sinh trong 24 giờ đầu.
- Theo dõi chảy máu trong 24 giờ đầu.
- Người bệnh ăn từ lỏng cho đến đặc.

VII. TAI BIẾN

- Viêm phổi hít và tất cả các biến chứng của viêm phổi.
- Ung thư của túi thừa.
- Loét và chảy máu của túi thừa (chú ý người bệnh dùng aspirin kéo dài).
- Thủng túi thừa:
 - + Tràn khí trung thất.
 - + Viêm trung thất.
- Tai biến phẫu thuật: chảy máu, thủng vào trung thất, tổn thương thần kinh.

PHẪU THUẬT CHỈNH HÌNH SẸO HẸP THANH KHÍ QUẢN BẰNG ĐẶT ỐNG NONG

I. ĐẠI CƯƠNG

Phẫu thuật chỉnh hình sẹo hẹp thanh khí quản bằng ống nong là một phương pháp điều trị tái phục hồi thanh khí quản bằng cách đặt một ống nong liên tục vào lòng của thanh khí quản qua đường tự nhiên, đường mở khí quản hoặc kết hợp cả hai đường trên sau khi cắt mô sùi hẹp nhằm đạt được một khẩu độ của thanh khí quản thích hợp sau một khoảng thời gian xác định.

II. CHỈ ĐỊNH

- Sẹo hẹp nặng tầng thanh môn.
- Sẹo hẹp nặng không hoàn toàn thanh môn, hạ thanh môn.
- Sẹo hẹp nặng khí quản.

III. CHỐNG CHỈ ĐỊNH

1. Tuyệt đối

- Vì bất cứ nguyên nhân nào có thể gây nên nguy hiểm việc hô hấp bằng đường tự nhiên.
- Người bệnh có các bệnh lý nội khoa nặng, mất bù như bệnh phổi mạn tính suy hô hấp, mất não (đời sống thực vật), suy thận giai đoạn cuối, bệnh lý về máu.

2. Tương đối

- Trên những người bệnh không thể lấy ống nong ra được một cách dễ dàng và nhanh chóng.
- Người bệnh không thể mang ống nong đủ thời gian đảm bảo mô sẹo ổn định và hồi phục niêm mạc trong lòng thanh khí quản.

IV. CHUẨN BỊ

1. Người thực hiện

Các bác sĩ chuyên khoa Tai Mũi Họng từ chuyên khoa I trở lên được đào tạo về phẫu thuật chỉnh hình thanh khí quản.

2. Phương tiện

- Bộ ống nội soi thanh khí quản.
- Bộ dụng cụ phẫu thuật nội soi thanh khí quản cần thiết.
- Bộ dụng cụ mở khí quản.
- Ống nong thanh khí quản bao gồm các kiểu, các kích cỡ và ống giúp nong giãn thanh khí quản ở đoạn hẹp.

3. Phương pháp

Nên thực hiện phẫu thuật dưới gây mê toàn thân.

4. Người bệnh

- Khám và nội soi tai mũi họng, làm xét nghiệm đầy đủ:
 - + Công thức máu, đông máu cơ bản.
 - + Sinh hóa máu gồm đường huyết, chức năng gan, chức năng thận.
- Đo chức năng hô hấp.
- Nội soi thanh khí quản gián tiếp hoặc trực tiếp.
- Khảo sát CT scan vùng cổ ngực và có tái tạo cây thanh khí quản (nếu có điều kiện cho phép).
- Khám trước mổ bởi bác sĩ gây mê hồi sức.
- Giải thích cho người bệnh và người thân về cách thức phẫu thuật, tai biến có thể xảy ra.

5. Hồ sơ bệnh án

Theo như quy định chung.

V. CÁC BƯỚC TIẾN HÀNH

1. Kiểm tra hồ sơ

2. Kiểm tra người bệnh

3. Chọn ống nong và phương pháp điều trị sẹo hẹp thanh khí quản

3.1. Ống nong

Hiện nay có rất nhiều loại ống nong giúp điều trị sẹo hẹp thanh khí quản.

- Tuy nhiên, các loại ống nong phải đạt tiêu chuẩn sau:
 - + Không quá cứng, có độ đàn hồi không dính vào niêm mạc thanh khí quản.
 - + Để lâu trong lòng thanh khí quản được, không gây nên phản ứng viêm.

- + Đảm bảo không thay đổi tính chất hóa lý trong thời gian sử dụng.
- + Có khả năng đảm bảo cho nong rộng vị trí hẹp và niêm mạc tái phục hồi nhanh và hoàn toàn.
- Bên cạnh đó, tùy vào vị trí hẹp bác sĩ chuyên khoa sẽ chọn ống nong thích hợp:
- + Hẹp thanh môn: Froin, Keel.
- + Hẹp hạ thanh môn: ống nong Aboulker, ống T.
- + Hẹp hạ thanh môn: ống T, Dumon, ống nong Metalic (của Boston).

3.2. Chọn các phương pháp điều trị hẹp thanh khí quản bằng ống nong từ phương pháp ít xâm lấn đến xâm lấn

- Nội soi (vi phẫu thanh quản hoặc dùng laser cắt sùi hay sẹo hẹp, nong vị trí hẹp).
- Nội soi với đặt ống nong:
 - + Ống T.
 - + Đặt ống nong trong lòng thanh khí quản (Dumon, Wall).
- Phương pháp mổ hở:
 - + Cắt mô sẹo hẹp.
 - + Tạo hình thanh khí quản bằng ghép sụn.
 - + Đặt ống nong.

4. Vô cảm

Phẫu thuật dưới sự gây mê toàn thân qua đường tự nhiên hoặc đường mở khí quản.

5. Tư thế

- Người bệnh nằm ngửa, có gối vai, cổ ngửa thẳng.
- Phẫu thuật viên đứng bên phải người bệnh, người phụ đứng bên đối diện và trên đầu.

6. Kỹ thuật

- Mở khí quản (khi có chỉ định).
- Cắt mô sùi, mô sẹo trong lòng thanh khí quản qua đường tự nhiên hoặc mở khí quản.
- Nong thanh khí quản ở vị trí hẹp (khi cần).
- Đặt ống nong khí quản qua đường tự nhiên hoặc đường mở khí quản hoặc kết hợp cả hai đường (có thể chỉnh hình thanh khí quản kèm theo tùy vào tổn thương sẹo hẹp).
- Kiểm tra sự thông thoáng của đường thở qua lỗ tự nhiên hoặc qua lỗ mở khí quản.

VI. THEO DÕI VÀ CHĂM SÓC SAU MỔ

- Ống nong chỉ sử dụng cho phép lành niêm mạc hay cho phép mảnh ghép dính, thì ống nong có thể lấy ra trong 2 - 3 tuần.
- Nếu ống nong được sử dụng như nẹp cố định thì nó có thể đặt trong lòng thanh khí 6 - 8 tuần.
- Đặt ống nong để thời gian dài (có thể hơn 12 tháng) thì cần thiết nếu khung sụn thanh khí quản thiếu và hình thành sẹo xung quanh ống nong.

VII. TAI BIẾN

- Stent được thiết kế để nâng đỡ mô và ngăn ngừa sụn. Sử dụng ống nong không phải không có vấn đề:
 - + Nhiễm trùng tại chỗ.
 - + Loét niêm mạc.
 - + Hình thành mô hạt.

- Tuy nhiên, những biến chứng này liên quan đến thời gian sử dụng. Vì vậy, nó có thể chỉ sử dụng nếu thật sự cần thiết và thời gian đặt tối thiểu.

PHẪU THUẬT CHỈNH HÌNH SỢ HẸP THANH KHÍ QUẢN BẰNG MÀNH GHÉP SỤN

I. ĐẠI CƯƠNG

Là phẫu thuật tạo hình lại thanh khí quản bằng phương pháp ghép sụn tự thân như sụn sườn, sụn vành tai để làm rộng lòng ống thở trong các bệnh lý hẹp, sọ hẹp thanh khí quản.

II. CHỈ ĐỊNH

- Sọ hẹp hạ thanh môn nặng (mức độ mottton III, IV).
- Thất bại của phẫu thuật cắt nối khí quản tận tận trong chỉnh hình sọ hẹp.
- Tổn thương khí quản đoạn dài trên 4 cm.
- Tổn thương khí quản ở thành trước, sau khí quản.
- Sau phẫu thuật cắt bỏ khối u lớn tại khí quản.
- Nhuyễn sụn khí quản mức độ nặng.

III. CHỐNG CHỈ ĐỊNH

Người bệnh mắc các bệnh toàn thân nặng như tiểu đường, tim mạch, suy thận.

IV. CHUẨN BỊ

1. Người thực hiện

Phẫu thuật viên và người phụ.

- Phẫu thuật viên đứng ở bên phải người bệnh.
- Người phụ đứng ở bên đối diện.

2. Người bệnh

Nằm ngửa có gối kê vai.

3. Phương tiện

- Dao mổ lưỡi 20 và 15.
- Kéo thẳng, kéo sim.
- Kẹp phẫu tích cầm máu.
- Farabeauf nhỏ: 2 chiếc.
- Bay bóc tách cỡ to và nhỏ.
- Kẹp phẫu tích có máu và không có máu.
- Kim kẹp kim loại to và nhỏ.
- Ống hút cỡ to và nhỏ.
- Chỉ tiêu (Vicryl 1.0 đến 5.0).
- Bộ nội soi thanh khí quản và optic.
- Ống nong thanh khí quản.
- Kim lóc màng sụn sườn.
- Canula khí quản.

V. CÁC BƯỚC TIẾN HÀNH

Thì 1: Mở khí quản trung bình (nếu người bệnh chưa được mở khí quản).

Thì 2: Lấy sụn sườn số 8, 9 ở phía bên phải.

- Gây tê tại chỗ bằng lidocain 6%.
- Rửa da dọc trên bề mặt lưng xương sườn số 8,9 khoảng 6 cm.
- Cắt màng sụn dọc bờ tự do của sụn sườn.
- Dùng bay bóc tách và bóc màng sụn mặt sau ra khỏi sụn sườn, giữ lại màng sụn ở phía trước.
- Tiến hành cắt sụn sườn có độ dài theo đoạn định tiến hành ghép.
- Kiểm tra có thủng màng phổi tại nơi lấy sụn sườn không.
- Đóng lại hố mổ và đặt dẫn lưu kín.
- Tiến hành gọt sụn sườn vừa lấy được thành hình chêm.

Thì 3:

- Rửa da ngang qua nếp lằn cổ.
- Bộc lộ trực thành khí quản.
- + Phía trên đến bờ trên sụn giáp.
- + Phía dưới có thể xuống lỗ mở khí quản.
- Có thể cắt tổ chức xơ, sùi trong lòng khí quản nếu có.
- Bỏ sụn nhẵn ở mặt sau trong trường hợp cần ghép cả mặt sau sụn nhẵn
- Đặt mảnh ghép hình chêm ở giữa hai mép sụn thanh khí quản đã bóc ở mặt trước hoặc mặt sau, mặt có màng sụn quay vào trong lòng của đường thở.
- Khâu mép sụn ghép với sụn thanh khí quản.
- Đóng lại hố mổ theo các lớp giải phẫu.

Có thể tiến hành đặt ống nội khí quản theo đường mũi, hoặc đặt ống nong kiểu ống chữ T hoặc Albouker (chú ý kích cỡ ống nong phải nhỏ hơn lòng đường thở).

V. THEO DÕI VÀ XỬ TRÍ TAI BIẾN

1. Theo dõi

- Đặt sonde dạ dày cho người bệnh và theo dõi ống dẫn lưu kín.
- Nghe phổi và chụp phổi định kỳ để kiểm tra.
- Hút đờm dãi, thở Oxy .
- Cho thuốc kháng sinh, chống viêm, chống trào ngược.
- Thay băng hàng ngày.
- Rút ống nong vào ngày thứ 7 (nếu ống nong là ống nội khí quản), ống nong loại khác có thể để lâu hơn.

2. Xử trí

- Nếu có thủng màng phổi: phải hút liên tục.
- Chảy máu: mở lại vết mổ để cầm máu.
- Nhiễm trùng thái trừ mảnh ghép: mổ lại để lấy bỏ mảnh ghép đi.
- Sẹo hẹp tái phát.

NỐI KHÍ QUẢN TẬN - TẬN

I. ĐẠI CƯƠNG

Nối khí quản tận - tận là phẫu thuật cắt bỏ phần khí quản bị hẹp và nối 2 đầu khí quản lành

để làm thông đường thở.

Nổi khí quản đánh giá được:

- Thanh quản bình thường, dây thanh di động tốt, thanh môn mở rộng.
- Khí quản tổn thương không quá dài (tối đa không quá chiều dài khí quản), không quá sâu.
- Có ba loại miệng nổi khí cắt nổi khí quản tận - tận gồm nổi khí quản sụn nhẫn, nổi khí quản sụn giáp, nổi khí quản - khí quản.

II. CHỈ ĐỊNH

- Sẹo hẹp khí quản có tổn thương cung sụn khí quản.
- U khí quản

III. CHỐNG CHỈ ĐỊNH TƯƠNG ĐỐI

- Khí quản bị hẹp trên 50% chiều dài.
- Tổn thương thanh quản kèm theo.
- Người bệnh cần thở máy hỗ trợ (mắc các bệnh nội khoa nặng, ví dụ như: tai biến mạch máu não, đái đường tiến triển, tim mạch nặng..).

IV. CHUẨN BỊ

1. Người thực hiện

Bác sĩ chuyên khoa cấp I Tai Mũi Họng đã được đào tạo về lĩnh vực này, có kinh nghiệm về phẫu thuật cũng như xử trí tai biến nếu có.

2. Phương tiện

Phẫu thuật được tiến hành tại các cơ sở có phòng phẫu thuật từ tuyến tỉnh trở lên.

3. Người bệnh

- Khám xét kỹ người bệnh trước phẫu thuật về toàn thân để loại trừ các bệnh nặng về nội khoa, ngoại khoa như cơn hen phế quản, tai biến mạch máu não, các chấn thương kèm theo v.v

Khám thanh quản, khí quản để đánh giá tổn thương thanh quản, tổn thương khí quản bằng soi gián tiếp hoặc soi trực tiếp, chụp phim thanh quản thẳng, nghiêng. Chụp CT scan thanh khí quản.

- Giải thích cho người bệnh về kỹ thuật này, các tai biến có thể xảy ra và yêu cầu sự hợp tác của người bệnh và gia đình sau phẫu thuật.

V. CÁC BƯỚC TIẾN HÀNH

1. Vô cảm

Gây mê toàn thân bằng đặt nội khí quản qua lỗ mở khí quản.

2. Kỹ thuật

- Đặt một ống nội khí quản khác qua đường mũi đến ngang đầu trên chỗ hẹp khí quản để chờ.
- Tư thế người bệnh nằm ngửa, kê gối dưới vai để cổ ngửa tối đa.

Thì 1:

- Đặt ống nội khí quản thứ 2 qua mũi họng thanh quản khí quản tới chỗ hẹp của khí quản
- Rạch da: đường rạch da thông dụng là đường chữ U từ bờ trước cơ ức đòn chũm hai bên đến lỗ mở khí quản.
- Bộc lộ toàn bộ sụn thanh khí quản.

Thì 2:

- Bộc lộ toàn bộ trục thanh khí quản ở đường giữa.

- Bóc tách mở rộng sang 2 bên trục thanh khí quản.
- Bóc trục thanh khí quản ở thành sau và giải phóng toàn bộ đoạn hẹp thanh khí quản, chú ý đến vùng đã mở khí quản cũng cần bóc lộ rộng hai bên cũng như lên trên và xuống dưới đoạn hẹp.
- Nếu đoạn hẹp cả ở vùng lỗ mở khí quản thì giải phóng đoạn khí quản trên và dưới lỗ mở khí quản.
- Đánh giá lại chính xác độ dài chỗ hẹp bằng thước đo và số vòng sụn bị tổn thương.

Thì 3:

- Cắt bỏ đoạn hẹp khí quản đến tận mép của khí quản bình thường.
- Cắt cơ dưới móng có thể cả trên móng để kéo thanh quản xuống dưới.

Thì 4:

- Giải phóng trục khí quản ở đầu trên và dưới chỗ đã cắt bỏ, đoạn dưới chỗ hẹp để kéo khí quản lên.
- Để đầu người bệnh cúi xuống (người bệnh gập cổ).
- Khâu nối tận tận hai đầu khí quản lành ở mặt sau và mặt bên (kéo sát lại 2 đầu khí quản lành).
- Ống nội khí quản qua đường mũi được đưa xuống thay cho ống đặt ở lỗ mở khí quản, tiếp tục gây mê cho người bệnh.
- Khâu khí quản mặt trước.

Thì 5: Phục hồi bình diện giải phẫu:

* Khâu lại các bình diện phía trước và đặt dẫn lưu. Yêu cầu kỹ thuật:

- Phải cắt hết tổ chức sẹo hẹp để tránh tái phát.
- Chỗ khâu không được căng quá để bị bực, khâu cố định cầm ngực để đầu người bệnh ở tư thế cúi tối đa trong 3 tuần.
- Không làm tổn thương đến dây hồi quy.

* Nếu cần mở lồng ngực để kéo khí quản lên cần phối hợp với bác sĩ chuyên khoa phẫu thuật lồng ngực.

VI. THEO DÕI

1. Trong phẫu thuật

Kiểm tra bóng ống nội khí quản để tránh máu xuống phổi, không bơm bóng quá căng trong thời gian dài để tránh làm tổn thương niêm mạc. Luôn luôn tránh tổn thương dây thần kinh, mạch máu.

2. Sau phẫu thuật

- Cho ăn bằng ống thông dạ dày trong 10 ngày.
- Có thể rút ống nội khí quản sớm (trong vòng 24 giờ - 48 giờ) với điều kiện đánh giá được hoạt động dây thần kinh bằng ống soi mềm.
- Theo dõi khó thở sát sao trong tuần đầu để phát hiện phù nề đường thở, bực chỗ nối, bong niêm mạc khí quản để kịp thời xử trí.
- Kháng sinh liều cao kéo dài khoảng 2 tuần.

VII. TAI BIẾN VÀ XỬ TRÍ

Khó thở:

- Do phù nề hạ thanh môn, dùng corticoid.
- Do liệt một bên dây thanh: theo dõi.
- Do liệt hai bên thần kinh hồi quy: mở khí quản lại.

- Do bực chỗ nói: trường hợp này rất nặng, có nguy cơ khí quản tụt vào lồng ngực. Cần phát hiện sớm để có thể cố định khí quản kéo lên. Mở khí quản hay đặt ống chữ T.

PHẪU THUẬT KHỐI U KHOẢNG BÊN HỌNG

I. ĐẠI CƯƠNG

Khối u khoảng bên họng là những u phát sinh và phát triển ở trong cấu trúc giải phẫu của khoảng bên họng. Bản chất u có thể lành tính (u xơ thần kinh, tuyến nước bọt, u cuộn cảnh, u dạng nang), khối u cũng có thể ác tính (tuyến nước bọt, hạch di căn, ung thư biểu mô, sarcoma). U khoảng bên họng gặp không nhiều, nhưng lại rất quan trọng vì vị trí giải phẫu bao quanh trực mạch máu thần kinh cổ và vùng đáy sọ.

Phẫu thuật khối u khoảng bên họng là một phẫu thuật nhằm mở rộng đường vào và phẫu trường của khoảng bên họng để bóc tách, cắt bỏ khối u, hồi phục lại cấu trúc của nó.

Có nhiều đường vào khoảng bên họng, như đường họng miệng, đường bờ trước và sau cơ ức đòn chũm. Nhưng an toàn, được áp dụng nhiều nhất và có thể bóc lột hết để cắt bỏ triệt để khối u ở khoảng bên họng đó là đường cổ bên (Sebileau-Carrega). Chính vì vậy, bài viết sẽ đề cập về phương pháp mổ theo đường vào mở cổ bên.

II. CHỈ ĐỊNH

Các khối u của khoảng bên họng lành và ác tính: khối u của thùy sâu tuyến mang tai, u xơ, u xơ thần kinh, u nang, u hạch, u máu, u cuộn cảnh, ung thư di căn hạch khoảng bên họng và hạch Cuneo-Krause (vùng lỗ tách sau), u bào thai, sarcoma cơ...

III. CHỐNG CHỈ ĐỊNH

- Các khối u đã phá hủy đáy sọ, đã xâm lấn trực mạch, lỗ rách sau.
- Những người bệnh có các bệnh lý toàn thân như đái tháo đường, tim mạch huyết áp (không tuyệt đối).

IV. CHUẨN BỊ

1. Người thực hiện

Bác sĩ, điều dưỡng, kỹ thuật viên.

- Các bác sĩ chuyên khoa Tai Mũi Họng chuyên sâu về phẫu thuật ung bướu đầu cổ, đã được đào tạo và có kinh nghiệm phụ mổ, mổ về khoảng bên họng, mạch máu vùng đầu cổ.
- Cần 2 đến 3 bác sĩ phụ mổ cũng đã được hướng dẫn đào tạo về phụ mổ vùng đầu cổ.
- Ê kíp gây mê và hồi sức: gồm bác sĩ, kỹ thuật viên, điều dưỡng và dụng cụ viên.

2. Phương tiện

Tên, số lượng của thiết bị, dụng cụ, vật tư tiêu hao (định hướng, ước lượng).

- Bộ phẫu thuật đầu cổ.
- Chỉ Vicryl khâu mạch máu. Kẹp cầm máu Agraffe.
- Dẫn lưu kín.

3. Người bệnh

- Giải thích kỹ cho người bệnh và người nhà về mục đích, ưu nhược điểm của phẫu thuật, ký giấy mổ.
- Người bệnh được chụp CT scan chẩn đoán, chụp mạch và tắc mạch số hóa xóa nền (nếu cần) vừa chẩn đoán và làm giảm thiểu chảy máu khi mổ.
- Giải thích kỹ về truyền máu, liệt dây VII, dò chảy dịch não tủy, liệt dây thần kinh sọ.

4. Hồ sơ bệnh án

- Chuẩn bị đầy đủ như một bệnh án phẫu thuật ngoại khoa tai mũi họng.

- Chuẩn bị sẵn sàng về nhóm máu, dự kiến số lượng máu mất cần phải bù để có thể truyền cấp cứu.

- Người bệnh phải ký giấy mổ và được giải thích về cả truyền máu và người nhà cho máu nếu cần.

- Cũng cần phải giải thích cho người bệnh và người nhà về mở khí quản khi cần trong các tai biến chảy máu nhiều hoặc để dự phòng chảy máu nhiều khi mổ, để hồi sức tốt và nắm chắc đường thở.

V. CÁC BƯỚC TIẾN HÀNH: (trong đó cần cụ thể thời gian tiến hành).

1. Kiểm tra hồ sơ

Kiểm tra lại bệnh án trước khi gây mê, rà soát lại nhóm máu.

2. Kiểm tra người bệnh

Kiểm tra người bệnh mạch, nhiệt độ, huyết áp.

3. Kỹ thuật

Thì 1: Rạch da theo đường cổ bên đi từ ngang tầm sau góc hàm áp dụng cho khối u khu trú ở phần thấp (cực giữa và dưới) của khoang bên họng, Rạch theo đường Sebilleau-Carrega nếu u khu trú cao - cực trên và nằm sâu của khoang.

Thì 2: Bóc tách cân cổ nông và cân cổ giữa dọc theo đường rạch da để vào máng cảnh chú ý phải buộc và thắt các nhánh của hệ tĩnh mạch cảnh ngoài.

Thì 3: Tìm và thắt tĩnh mạch mặt, phải tìm được tĩnh mạch cảnh ngoài, dây 12 và tĩnh mạch mặt (tam giác Faraboeuf), nhằm mở rộng đường vào vùng tuyến dưới hàm.

Thì 4: Cắt bỏ tuyến dưới hàm để mở rộng đường vào cực dưới khoang bên họng. Bóc tách bao tuyến dưới hàm, thắt và cắt bỏ ống tuyến và tuyến.

Thì 5: Bóc tách qua cân cổ sâu và giữa để bộc lộ bao khối u của khoang bên họng. Chú ý cầm máu tốt mạch nuôi dưỡng vỏ bao bằng đông điện lưỡng cực. Cũng cần chú ý đến cực trên khối u thường dính vào cân, màng xương đáy sọ, hoặc vùng vịnh cảnh. Bóc tách có thể thực hiện bằng tay, bay, kẹp phẫu tích không máu. Các khối u như u nang, u xơ thần kinh, u đặc, u tuyến nước bọt, hạch thường ít dính. Nhưng u cuộn cảnh sẽ phải rất thận trọng vừa tách vừa đông điện để cắt rời u khỏi vỏ bao mạch, thần kinh. Cũng phải chú ý khi u to dính sát niêm mạc họng rất dễ rách thủng vào họng. Khi u đã được tách rời sẽ lấy ra dễ dàng, hốc mổ khá rộng.

Thì 6: Kiểm tra hốc mổ, cầm máu kỹ, đặt gelaspon nếu cần. Đặt dẫn lưu kín. Và đóng kín hốc mổ bằng 2 hoặc 3 lớp gồm cân cổ sâu, cơ, dưới da và da. Băng ép nhẹ vùng sau góc hàm và cổ.

VI. THEO DÕI

1. Theo dõi

Tình trạng thoát mê và rút ống thở khi đã an toàn (tĩnh hẳn, không chảy máu).

2. Săn sóc hậu phẫu

Trong thời gian còn đặt dẫn lưu (thường trong vòng 48 giờ).

3. Rút dẫn lưu

Sau 48 giờ, sau khi đã kiểm tra hút sạch dẫn lưu.

4. Chăm sóc hàng ngày

Sau rút hết bác mũi: theo dõi chảy máu, cho thuốc kháng sinh, chống viêm, giảm phù nề.

5. Ra viện

Cắt chỉ sau 7 ngày, khi đã an toàn về sẹo hóa hốc mổ.

VII. TAI BIẾN VÀ XỬ TRÍ

1. Tai biến về gây mê

Chú ý tụt ống thở, tràn khí màng phổi.

2. Tai biến chảy máu

Có thể do động mạch nhỏ quanh bao khối u. Tai biến chảy máu nặng hơn trong các trường hợp khối u lan rộng vào đáy sọ sọ não, dính vào các nhánh nuôi u từ động mạch cảnh trong.

Phải lấy hết khối u thì mới cầm được chảy máu diện bám. Phải đồng điện thật kỹ diện bám u, và các nhánh nuôi dưỡng u. Phải xem xét đánh giá lượng máu mất để truyền máu, bù máu cho đủ thông số huyết học, điện giải cần thiết. Phải theo dõi chặt mạch, huyết áp, của chế độ hộ lý cấp I cho các trường hợp chảy máu.

3. Tai biến liệt dây thần kinh của đám rối họng, dây X

4. Dò dịch não tủy

Tai biến này gặp khi khối u đã lan rộng vào đáy sọ, khối u đã phá hủy xương đáy sọ. Các trường hợp dò dịch não tủy cần phải làm phẫu thuật bít lấp khuyết hở đáy sọ.

PHẪU THUẬT SINH THIẾT HẠCH CỔ

I. ĐẠI CƯƠNG

Phẫu thuật sinh thiết hạch cổ là phẫu thuật bóc lấy một phần hoặc toàn bộ một hạch điển hình vùng cổ để làm giải phẫu bệnh. Bên cạnh chọc hút hạch bằng kim nhỏ thì sinh thiết hạch cổ là một phẫu thuật giúp chẩn đoán bệnh lý viêm và hình ảnh tổ chức học của hạch, nếu là u thì lành hay ác tính, nguyên phát hay di căn từ cơ quan nào, bộ phận nào của cơ thể.

II. CHỈ ĐỊNH

- Hạch sưng ở vùng cổ ở bất kỳ vị trí nào, mới, to hay nhỏ, di động hay cố định, đau hay không, chưa rõ ràng bản chất của hạch.
- Hạch ở vùng cổ không đáp ứng với điều trị nội khoa.
- Sinh thiết hạch nhằm chẩn đoán hạch viêm, u lành hay ác tính, di căn từ lĩnh vực đầu, mặt, cổ hay từ đâu đến.

III. CHỐNG CHỈ ĐỊNH

Chống chỉ định trong các thủ thuật ngoại khoa chung như bệnh về máu, đang bị bệnh cấp tính, bệnh mạn tính đang tiến triển nặng, cũng có thể chỉ trì hoãn sinh thiết trong trường hợp người bệnh quá yếu không chịu đựng được phẫu thuật do bệnh lý nào đó như bệnh chuyển hóa, bệnh hệ thống, suy mòn vì ung thư...

IV. CHUẨN BỊ

1. Người thực hiện

Các bác sĩ chuyên khoa Tai Mũi Họng như chuyên khoa định hướng trở lên được đào tạo về phẫu thuật sinh thiết.

2. Phương tiện

- Bộ dụng cụ phẫu thuật sinh thiết hạch như dao, kéo, kẹp cầm máu, kim chỉ, bông băng, cồn gạc.
- Thuốc tê (lidocain + adrenalin 1/10.000).

3. Người bệnh

- Phải được khám tổng quan và khám hạch tại chỗ cần làm phẫu thuật, làm xét nghiệm đầy đủ:
 - + Công thức máu.
 - + Đông máu cơ bản.
- Siêu âm vùng cổ và vị trí hạch, nếu có điều kiện chụp phim cắt lớp vi tính vùng cổ khi cần.
- Khám trước phẫu thuật, nếu người bệnh có những bệnh lý nặng như tim mạch, gan, thận

thì phải có ý kiến của bác sĩ gây mê và hội chẩn bác sĩ chuyên khoa trước khi làm phẫu thuật.

- Giải thích cho người bệnh về cách thức tiến hành phẫu thuật, các tai biến có thể xảy ra trong quá trình phẫu thuật và cách săn sóc hậu phẫu.

4. Hồ sơ bệnh án

Hoàn thành hồ sơ bệnh án theo như quy định chung của Bộ Y tế.

V. CÁC BƯỚC TIẾN HÀNH

1. Kiểm tra hồ sơ

2. Kiểm tra người bệnh

3. Vô cảm

Phẫu thuật sinh thiết hạch cổ có thể tiến hành dưới gây tê tại chỗ hay gây mê toàn thân, trẻ em dưới 10 tuổi và người bệnh quá nhút nhát nên gây mê.

4. Tư thế

- Người bệnh nằm ngửa, cổ hơi nghiêng về bên đối diện với bên cần sinh thiết, có gối kê dưới cổ để nổi rõ vùng hạch cần sinh thiết.

- Phẫu thuật viên chính đứng bên phải người bệnh, người phụ đứng bên đối diện phẫu thuật viên và phía trên đầu người bệnh.

5. Kỹ thuật

- Sát trùng rộng rãi vùng cổ cần sinh thiết hạch.

- Tiêm thuốc tê lidocain có pha thêm adrenalin pha loãng (1/10.000) để có hiệu quả vừa giảm cảm giác đau và hạn chế chảy máu tại chỗ trong quá trình phẫu thuật.

- Dùng dao số 15 hay 11 rạch da trên vùng hạch, bộc lộ hạch cần sinh thiết, cầm máu cẩn thận. Nên rạch theo nếp lằn cổ để hạn chế sẹo xấu.

- Dùng kéo hay dụng cụ bóc tách để lấy toàn bộ khối hạch.

- Đặt dẫn lưu hố mổ hoặc không tùy từng trường hợp cụ thể.

- Khâu da 2 hay 3 lớp.

- Cẩn thận trọng khi bóc tách khối u ở các vị trí gần mạch máu lớn vùng cổ hay thần kinh, đặc biệt khi hạch cổ đã dính vào tổ chức lân cận.

- Lấy được hạch có thể gửi khoa giải phẫu bệnh xét nghiệm trả lời ngay (sinh thiết tươi) nếu không có điều kiện trả lời ngay phải giữ bệnh phẩm vào dung dịch formol 10% để bệnh phẩm không bị hỏng.

VI. THEO DÕI VÀ CHĂM SÓC SAU PHẪU THUẬT

- Băng ép vô trùng vết mổ.

- Thay băng hằng ngày.

- Cắt chỉ sau 6 - 7 ngày.

VII. TAI BIẾN VÀ XỬ TRÍ

- Chảy máu có thể xảy ra trong trường hợp hạch nằm gần mạch máu hay dính vào mạch máu: cần thao tác và khâu buộc mạch máu cẩn thận.

- Tụ máu: có thể ban vết mổ để lấy khối máu tụ sau đó băng ép.

- Tổn thương các dây thần kinh vùng cổ: cần bóc tách các hạch cẩn thận, tránh các dây thần kinh vùng cổ.

NẠO VẾT HẠCH CỔ CHỨC NĂNG

I. ĐẠI CƯƠNG/ĐỊNH NGHĨA

Nạo vét hạch cổ chức năng là phẫu thuật nhằm lấy bỏ các hạch bạch huyết mức I, II, III vùng trên cơ vai móng. Nạo vét hạch cổ thường được thực hiện trước cắt bỏ khối u nguyên phát vùng Tai Mũi Họng và đầu mặt cổ, trong cùng một lần gây mê phẫu thuật.

II. CHỈ ĐỊNH

Nạo vét hạch cổ chức năng được chỉ định cho các trường hợp chưa có hạch cổ to hoặc hạch cổ di căn do ung thư đường tiêu hóa hô hấp trên có kích thước dưới 3 cm (N1).

III. CHỐNG CHỈ ĐỊNH

Như các phẫu thuật ngoại khoa và ở bệnh ung thư thanh quản. Không có chống chỉ định tuyệt đối.

IV. CHUẨN BỊ

1. Người thực hiện

Bác sĩ, điều dưỡng, kỹ thuật viên, các phẫu thuật viên đã làm thành thạo về các phẫu thuật ung thư đầu cổ. Kíp mổ gồm 01 phẫu thuật viên chính, 01 phẫu thuật viên phụ, 01 kỹ thuật viên dụng cụ.

2. Phương tiện

Dụng cụ phẫu thuật cho vùng đầu cổ (cần thêm dao điện, đồng điện lưỡng cực).

3. Người bệnh

Như hồ sơ mổ ung thư vùng đầu cổ, thanh quản.

4. Hồ sơ bệnh án

Như hồ sơ mổ ung thư vùng đầu cổ, thanh quản. Cần có kết quả siêu âm vùng cổ, và chụp CT scan để đánh giá mức độ thâm nhiễm, dính vào động tĩnh mạch cảnh.

V. CÁC BƯỚC TIẾN HÀNH

1. Kiểm tra hồ sơ

Kiểm tra các xét nghiệm, bệnh án như các thủ tục ngoại khoa.

2. Kiểm tra người bệnh

Kiểm tra giải thích cho người bệnh về mục đích và các tai biến của phẫu thuật.

3. Kỹ thuật

Thì 1: Rạch da hình chữ U liên mồm chũm 2 bên

Nếu có cắt bỏ cả thanh quản, hạ họng (như trong cắt bỏ thanh quản toàn phần). Hoặc đường rạch chữ L.

Thì 2: Phẫu tích giới hạn trước

Nhằm giải phóng vùng dưới móng. Thì này được thực hiện đi từ đường trắng giữa ở ngang tầm nhãn giáp lên trên móng, và bộc lộ vùng bờ dưới cơ nhị thân trước - cho tới góc hàm.

Lấy bỏ màng tổ chức liên kết- hạch vùng mặt trước xương móng. ở thì này thường phải thắt tĩnh mạch cảnh trước. Phẫu tích bộc lộ động tĩnh mạch mặt (có thể thắt), bảo tồn dây XII, dây lưỡi. Giới hạn trước cho phép lấy bỏ tổ chức liên kết - Hạch của vùng dưới móng, trên móng.

Thì 3: Phẫu tích vùng cảnh nhị thân và dây XI

Phẫu tích vào vùng dưới mồm chũm. Phẫu tích lớp mỡ tìm dây XI, và tĩnh mạch cảnh trong, phẫu tích tách rời khỏi dây X và động mạch cảnh trong. Vùng này cho phép lấy bỏ tổ chức liên kết hạch vùng cảnh nhị thân. Đến đây đã cho phép nạo vét vùng tam giác cổ trước, cả vùng cảnh nhị thân. Lấy bỏ một khối lớn tổ chức liên kết, mỡ, hạch từ vùng cảnh nhị thân phía sau, vùng dưới hàm ở phía trước, từ dưới bụng sau cơ nhị thân, từ trên xuống dưới dọc theo trục tĩnh mạch cảnh trong, cùng cả tĩnh mạch và cơ ức đòn chũm. Tiếp tục phẫu tích

xuống dưới vùng trên cơ vai móng.

Thì 4: Phẫu tích vùng trên cơ vai móng

Đọc máng cảnh phẫu tích xuống đến cơ vai móng. Phẫu tích xuống dưới, tách rời và bảo tồn tĩnh mạch cảnh trong khỏi dây X và động mạch cảnh trong, bộc lộ cả phía sau là tĩnh mạch, động mạch cổ ngang. Phẫu trường cho phép bộc lộ, phẫu tích, lấy bỏ, mỡ - hạch vùng trên cơ vai móng lên vùng cảnh nhị thân (mức I,II,III). Nạo vét hạch cổ chức năng sẽ bảo tồn toàn bộ các mốc giải phẫu quan trọng là tĩnh mạch cảnh trong, cơ ức đòn chũm và các dây thần kinh.

Thì 5: Phục hồi hố mổ

Kiểm tra cầm máu kỹ càng, đặt dẫn lưu kín đóng hốc mổ bằng 2 bình diện cơ bám da và da. Băng ép vùng cổ.

VI. THEO DÕI

1. Chảy máu

Nếu sau mổ có dịch hồng ở bình dẫn lưu, giảm dần, sau 48 giờ hay 36 giờ có thể rút dẫn lưu. Khi bị chảy máu thì bình dẫn lưu có toàn máu đỏ tươi, mạch huyết áp tụt, người bệnh chậm tỉnh, hốt hoảng.

2. Dò bạch huyết

Rất ít gặp vì không phẫu tích xuống dưới cơ vai móng.

3. Đau vùng vai

Rất ít gặp trong nạo vét hạch cổ chức năng (thường xuất hiện khi cắt bỏ dây XI).

VII. TAI BIẾN VÀ XỬ TRÍ

- Chảy máu: chú ý các mép da, nút thắt tĩnh mạch nhỏ, và cả đầu thắt tĩnh mạch cảnh trong.
- Dò bạch huyết: sau thay băng ép mà vẫn tiếp tục chảy dịch trắng, nhiều thì phải mở hốc mổ để kiểm tra lại vùng ống ngực để kẹp và buộc lại.
- Đau vùng vai (thường xuất hiện khi cắt bỏ dây XI): một số trường hợp khuyên nên giữ lại nhánh ngoài của dây XI. Nếu kéo dài sau mổ có thể điều trị lý liệu pháp vận động (kinesitherapie).

NẠO VÉT HẠCH CỔ TIẾT CẢN

I. ĐẠI CƯƠNG

Nạo vét hạch cổ tiết cản (cổ điển truyền thống) là phẫu thuật nhằm lấy bỏ các hạch bạch huyết trải dài từ góc hàm ở trên, xương đòn ở dưới, phía bên là bờ bên cơ ức móng, xương móng, bụng trước cơ nhị thân cho tới bờ trước cơ bậc thang (mức I - V) và nhiều thành phần giải phẫu quan trọng đó là cơ ức đòn chũm, tĩnh mạch cảnh trong, dây XI ở một bên cổ. Cần bảo tồn động mạch cảnh, dây XI, thần kinh giao cảm, dây hoành, dây XII, các nhánh cảm của dây VII. Nạo vét hạch cổ tiết cản cũng không phải lấy bỏ vùng chẩm, vùng tuyến mang tai, khoảng bên họng, khoảng sau họng, trước sống. Nạo vét hạch cổ thường được thực hiện trước cắt bỏ khối u nguyên phát vùng tai mũi họng và đầu mặt cổ, trong cùng một lần gây mê phẫu thuật.

II. CHỈ ĐỊNH

Nạo vét hạch cổ tiết cản cổ điển chỉ định cho các trường hợp hạch cổ to di căn do ung thư đường tiêu hóa hô hấp trên có kích thước trên 3 cm (N2a, N2b, N3). Kể cả các hạch cổ di căn nguyên phát.

III. CHỐNG CHỈ ĐỊNH

Như các phẫu thuật ngoại khoa và ở bài ung thư thanh quản, không có chống chỉ định tuyệt đối, trừ trường hợp đã dính vào động mạch cảnh. Nên thận trọng trên các người bệnh cao tuổi (> 70) hoặc có đái đường và cao huyết áp.

IV. CHUẨN BỊ

1. Người thực hiện

Bác sĩ, điều dưỡng, kỹ thuật viên. Các phẫu thuật viên đã làm thành thạo về các phẫu thuật ung thư đầu cổ. Kíp mổ gồm 01 phẫu thuật viên chính, 01 phẫu thuật viên phụ, 01 kỹ thuật viên dụng cụ.

2. Phương tiện

Dụng cụ phẫu thuật cho vùng đầu cổ (cần thêm dao điện, đồng điện lưỡng cực).

3. Người bệnh

Như hồ sơ mổ ung thư vùng đầu cổ, thanh quản.

4. Hồ sơ bệnh án

Như hồ sơ mổ ung thư vùng đầu cổ, thanh quản. Cần có kết quả siêu âm vùng cổ, và chụp CT scan để đánh giá mức độ thâm nhiễm, dính vào động tĩnh mạch cảnh.

V. CÁC BƯỚC TIẾN HÀNH

1. Kiểm tra hồ sơ

Kiểm tra các xét nghiệm, bệnh án như các thủ tục ngoại khoa .

2. Kiểm tra người bệnh

Kiểm tra giải thích cho người bệnh về mục đích và các tai biến của phẫu thuật.

3. Thực hiện kỹ thuật

Thì 1: Rạch da hình chữ U liên mồm chũm 2 bên

Nếu có cắt bỏ cả thanh quản, hạ họng (như trong cắt bỏ thanh quản toàn phần). Hoặc đường rạch chữ L (có nhiều đường rạch tùy theo từng trường phái và tác giả như Hayes Martin, Morestin, McFree, Sebilleau-Carrega, Paul Andre, Guerrier).

Thì 2: Phẫu tích giới hạn trước

Nhằm giải phóng vùng dưới móng. Thì này được thực hiện đi từ đường trắng giữa ở ngang tầm nhãn giáp lên trên móng, và bộc lộ vùng bờ dưới cơ nhị thân trước - cho tới góc hàm.

Lấy bỏ màng tổ chức liên kết - hạch vùng mặt trước xương móng. ở thì này thường phải thắt, cắt bỏ tĩnh mạch cảnh trước, để lấy bỏ tổ chức liên kết vùng dưới tuyến mang tai. Phẫu tích bộc lộ động tĩnh mạch mặt (có thể thắt). Phẫu tích và bảo tồn dây XII, dây lưỡi. Cần phải bộc lộ thân giáp lưỡi mặt.

Giới hạn trước cho phép lấy bỏ tổ chức liên kết - hạch của vùng dưới móng, trên móng, dưới tuyến mang tai, tuyến dưới hàm.

Thì 3: Phẫu tích vùng cảnh nhị thân và dây XI

Phẫu tích vào vùng dưới mồm chũm, Cắt bỏ đầu trên cơ ức đòn chũm. Phẫu tích lớp mỡ tìm dây XI, và tĩnh mạch cảnh trong, phẫu tích tách rời khỏi dây X và động mạch cảnh trong. Vùng này cho phép lấy bỏ tổ chức liên kết - hạch vùng cảnh nhị thân - dây XI, thắt đầu trên tĩnh mạch cảnh trong. Cắt đầu trên cơ ức đòn chũm, phẫu tích vùng dưới hàm.

Thì 4: Phẫu tích vùng góc hàm

Qua 2 phẫu tích trên cho phép bộc lộ vùng cơ nhị thân, dây XII, vùng phình cảnh, cho phép thắt và cắt các cuống mạch nhỏ như động mạch chẩm, động mạch ức đòn chũm trên, thân giáp lưỡi mặt, Phẫu tích vùng phình cảnh, dọc bó cảnh đi xuống thắt cắt bỏ đám rối tĩnh mạch họng, và của tuyến giáp.

Đến đây đã cho phép nạo vét vùng tam giác cổ trước, cả vùng cảnh nhị thân. Lấy bỏ một khối lớn tổ chức liên kết, mỡ, hạch từ vùng cảnh nhị thân phía sau, vùng dưới hàm ở phía trước, từ dưới bụng sau cơ nhị thân, từ trên xuống dưới dọc theo trục tĩnh mạch cảnh trong, cùng cả tĩnh mạch và cơ ức đòn chũm. Nó cho phép tiếp tục phẫu tích xuống dưới vùng trên đòn.

Thì 5: Phẫu tích vùng trên đòn

Cắt bỏ cơ vai móng, tiếp tục phẫu tích xuống dưới, tách rời tĩnh mạch cảnh trong khỏi dây X và động mạch cảnh trong, bộc lộ cả phía sau là tĩnh mạch, động mạch cổ ngang (phẫu tích vùng này phải chú ý ở bên trái có ống ngực - hệ bạch huyết). Phẫu trường cho phép bộc lộ, phẫu tích, lấy bỏ tổ chức liên kết, mỡ - hạch vùng trên đòn. Đến đây cho phép phẫu tích đầu dưới cơ ức đòn chũm để cắt bỏ cùng đầu dưới tĩnh mạch cảnh trong ở nạo vét hạch cổ tiết căn truyền thống. Cần chú ý cắt bỏ tĩnh mạch cảnh trong sẽ phải kẹp bằng kẹp phẫu tích không máu, sau thắt buộc phải khâu lại đầu tận bằng chỉ Vicryl. Sau phẫu tích và lấy bỏ các nhóm hạch từ I-V sẽ lộ ra 4 mốc giải phẫu là ở trước và dưới là khí quản, ở sau và dưới là đám rối cánh tay, ở trên trước là bụng sau cơ nhị thân, ở trên sau là vùng mỏm ngang đốt sống cổ đội.

Thì 6: Phục hồi hốc mổ

Kiểm tra cầm máu kỹ càng, đặt dẫn lưu kín (Redon) đóng hốc mổ bằng 2 bình diện cơ bám da và da. Băng ép vùng cổ có độ chặt vừa phải.

VI. THEO DÕI

- Chảy máu: nếu sau mổ có dịch hồng ở bình dẫn lưu, giảm dần, sau 48 giờ hay 36 giờ có thể rút dẫn lưu. Khi bị chảy máu thì bình dẫn lưu có toàn máu đỏ tươi, mạch huyết áp tụt, người bệnh chậm tỉnh hết hoảng.
- Dò bạch huyết: dịch trắng như nước vo gạo qua dẫn lưu ra bình, có thể có số lượng tới 500 ml/ngày.
- Đau vùng vai (thường xuất hiện khi cắt bỏ dây XI).

VII. TAI BIẾN VÀ XỬ TRÍ

- Chảy máu: chú ý các mép da, nút thắt tĩnh mạch nhỏ và cả đầu thắt tĩnh mạch cảnh trong.
- Dò bạch huyết: sau thay băng ép mà vẫn tiếp tục chảy dịch trắng, nhiều thì phải mở hốc mổ để kiểm tra lại vùng ống ngực để kẹp và buộc lại.
- Đau vùng vai (thường xuất hiện khi cắt bỏ dây XI): một số trường hợp khuyên nên giữ lại nhánh ngoài của dây XI. Nếu kéo dài sau mổ có thể điều trị lý liệu pháp vận động (kinesitherapi).

SOI THANH QUẢN TRỰC TIẾP

I. ĐẠI CƯƠNG

Soi thanh quản trực tiếp là dùng ống cứng hoặc mềm đưa vào đến thanh quản để thăm khám, chẩn đoán và điều trị phẫu thuật thông qua nội soi.

II. CHỈ ĐỊNH

- Các bệnh lý thanh quản.
- Soi thanh quản trực tiếp để dẫn đường cho soi thanh khí quản trẻ em.

III. CHỐNG CHỈ ĐỊNH

Trong soi thanh quản trực tiếp bằng ống cứng chống chỉ định khi:

- Lao cột sống cổ.
- Khít hàm.
- Khó thở thanh quản cấp II, cấp III.

IV. CHUẨN BỊ

1. Người thực hiện

Bác sĩ chuyên khoa Tai Mũi Họng có kinh nghiệm.

2. Phương tiện

- Hệ thống soi thanh quản với ống cứng hoặc ống mềm.

- Máy hút, ống hút.
- Chêm miệng.
- Que ngoáy họng.
- Bình phun gây tê tại chỗ.
- Bơm tiêm thanh quản.
- Kim gấp dị vật, kim sinh thiết.
- Thuốc: xylocain 4-6%; oxy .

3. Người bệnh

- Khám nội khoa toàn diện.
- Làm các xét nghiệm cơ bản gồm công thức máu, đông máu toàn bộ, HIV, HBsAg, chụp phổi.
- Tối hôm trước soi cho an thần.
- Sáng hôm soi cho người bệnh nhịn ăn uống.

4. Hồ sơ bệnh án

- Giấy khám chữa bệnh.
- Kết quả soi và hướng dẫn chẩn đoán điều trị.

V. CÁC BƯỚC TIẾN HÀNH

- Tìm thanh thiệt.
- vén thanh thiệt.
- Quan sát thanh quản: băng thanh thất, dây thanh, thanh môn, hạ thanh môn.

VI. THEO DÕI

- Trong khi soi: mạch, nhịp thở, huyết áp, theo dõi màu sắc da và niêm mạc.
- Theo dõi sau khi soi: khó thở, mạch, nhiệt độ, huyết áp.

VII. TAI BIẾN VÀ XỬ TRÍ

1. Trong khi soi

- Co thắt thanh quản: dự phòng bằng cách gây tê thanh quản thật tốt, khi phát hiện bắt đầu dấu hiệu co thắt ngừng ngay soi, cho thở oxy, tránh kích thích người bệnh; nếu vẫn còn co thắt thì tiêm giãn cơ, thở máy hoặc bóp bóng.
- Ngừng tim đột ngột: phải giải thích kỹ cho người bệnh yên tâm, cho an thần. Khi phát hiện ngừng ngay soi, kích thích thật mạnh để lập lại phản xạ, thở oxy, nếu cần tiêm adrenalin vào tim, xoa bóp tim ngoài lồng ngực.
- Khó thở thanh quản: thở oxy, thuốc chống phù nề, nếu cần thì mở khí quản.
- Phù nề thanh thiệt.
- Chảy máu: cầm máu, nếu còn chảy đặt nội khí quản bơm bóng.
- Gãy răng cửa.

2. Sau khi soi

- Khó thở thanh quản: xử trí cho thở ô xy, tiêm thuốc chống phù nề, nếu cần mở khí quản.
- Sốt cao xanh tái: đề phòng sau soi nhỏ adrenalin 0,1% vào mũi, hạ sốt, an thần, thở oxy.

SINH THIẾT THANH QUẢN

I. ĐẠI CƯƠNG

Sinh thiết thanh quản là một thủ thuật lấy một mảnh tổ chức bệnh lý ở vùng thanh quản, để chẩn đoán mô bệnh học.

II. CHỈ ĐỊNH

Các tổn thương vùng thanh quản - hạ họng cần xác định mô bệnh học.

III. CHỐNG CHỈ ĐỊNH

- Khó thở thanh quản cấp II.
- Khối u mạch máu.
- Bệnh nhi quá nhỏ.
- Người bệnh không đồng ý.

IV. CHUẨN BỊ

1. Người thực hiện

Bác sĩ chuyên khoa Tai Mũi Họng.

2. Phương tiện

- Bộ soi thanh quản gián tiếp hoặc bộ khám nội soi, optic 70° hoặc 90°.
- Kẹp sinh thiết thanh quản.
- Bơm gây tê thanh quản.
- Thuốc gây tê niêm mạc.
- Lọ đựng dung dịch Bouin hoặc formol 10% để cố định bệnh phẩm.

3. Người bệnh và hồ sơ bệnh án

Theo quy định.

V. CÁC BƯỚC TIẾN HÀNH

1. Tư thế

- Người bệnh ngồi như khám soi thanh quản gián tiếp, lưỡi thè ra ngoài, ngửa mặt.
- Thầy thuốc ngồi đối diện.

2. Vô cảm

Gây tê họng, hạ họng và thanh quản.

3. Kỹ thuật

- Người bệnh tự kéo lưỡi.
- Soi thanh quản hạ họng gián tiếp bằng gương soi thanh quản hoặc optic 70° hoặc 90°.
- Tay phải cầm kẹp sinh thiết bấm lấy một mảnh nhỏ tổ chức nghi ngờ. Cần phải làm nhanh để tránh phản xạ co thắt.

VI. THEO DÕI VÀ XỬ TRÍ TAI BIẾN

- Chảy máu:

Thường ít gặp, người bệnh chỉ khạc ra một ít đờm nhầy bọt lẫn máu.

- Khó thở do co thắt thanh quản:
 - + Xịt thuốc ventolin tránh co thắt.
 - + Kháng sinh chống viêm.
 - + Giảm phù nề bằng khí dung họng thanh quản.

- Sốc do xylocain: chống sốc.

PHẪU THUẬT MỜ SỤN GIÁP CẮT DÂY THANH

I. ĐẠI CƯƠNG

Phẫu thuật cắt dây thanh được thực hiện bằng đường thẳng, giữa, xuyên qua sụn giáp.

II. CHỈ ĐỊNH

- Ung thư dây thanh giai đoạn T1a.
- Ung thư dây thanh lan về phía mép trước, không thể tiếp cận được bằng đường nội soi.

III. CHỐNG CHỈ ĐỊNH

- Bệnh phổi tắc nghẽn có suy hô hấp; các bệnh nội khoa nặng: tim mạch, gan.
- Ung thư giai đoạn T2 trở lên.
- Người lớn tuổi (chống chỉ định tương đối).

IV. CHUẨN BỊ

1. Người thực hiện

Bác sĩ chuyên khoa Tai Mũi Họng đã được đào tạo phẫu thuật đầu cổ.

2. Phương tiện

- Các dụng cụ phẫu thuật đầu cổ.
- Cần thêm kéo cắt sụn.
- Dao điện, đồng điện lưỡng cực.
- Bộ soi treo thanh quản, có ống nội soi phóng đại ra màn hình.

3. Người bệnh

- Giải thích kỹ về nguy cơ viêm phổi do sặc sau mổ.
- Làm các xét nghiệm cơ bản cho phép phẫu thuật.

4. Hồ sơ bệnh án

Hoàn thành hồ sơ bệnh án theo quy định.

V. CÁC BƯỚC TIẾN HÀNH

1. Vô cảm

Gây mê toàn thân.

2. Tư thế

- Nằm đầu thẳng, ngửa tối đa có đệm gối dưới vai, cầm ngang bằng ngực.
- Thày thuốc đứng phía bên phẫu thuật.
- Người phụ đứng bên đối diện và phía trên đầu.

3. Kỹ thuật

Thì 1: Soi treo thanh quản - hạ họng đánh giá lại tổn thương dưới nội soi có phóng đại ra màn hình, soi thực quản loại trừ có ung thư thứ hai ở thực quản.

Thì 2: Mờ khí quản thấp, chuyển ống nội khí quản đặt qua đường miệng bằng ống nội khí quản Montandon qua lỗ mở khí quản, khâu cố định ống.

Thì 3: Rạch da ngang tầm sụn giáp, kéo các cơ dưới móng, bộc lộ sụn giáp.

Thì 4: Cắt sụn giáp đứng, theo đường giữa bằng cưa. Dùng kéo thẳng tiếp tục cắt đúng đường giữa qua mép trước dây thanh. Dùng ecarter kéo nửa thanh quản bên lành ra phía ngoài, bộc lộ rộng bên tổn thương.

Thì 5: Cắt dây thanh theo các bước: bóc tách dây thanh sát màng sụn giáp từ trước ra sau, cắt chỗ bám của cơ dây thanh vào mép trước, cắt bỏ dây thanh cho đến mấu thanh, cắt xuống phía hạ thanh môn 2-3 mm cách bờ dưới dây thanh, luôn kiểm soát chặt chẽ ranh giới khối u.

Thì 6: Khâu phục hồi lại diện cắt bằng chỉ Vicryl 3.0. Khâu phục hồi sụn giáp bằng 3 nút chỉ Vicryl 2.0.

Thì 7: Đặt dẫn lưu kín, đóng vết mổ. Đặt sonde ăn, và canuyn có bóng.

VI. THEO DÕI VÀ CHĂM SÓC

- Hút dịch hằng ngày, thay băng, băng ép.
- Cho kháng sinh phổ rộng, chống viêm, chống phù nề
- Lưu bóng áp lực thấp canuyn 24 giờ đầu, sau đó thay bằng canuyn nói không bóng.
- Cho ăn qua sonde dạ dày. Sau 3-5 ngày cân nhắc rút sonde ăn sau khi đã ăn tốt.
- Rút canuyn sau khi soi kiểm tra thanh môn rộng.

VII. TAI BIẾN VÀ XỬ TRÍ

- Viêm phổi do sặc.
- Chảy máu.
- Tràn khí vùng cổ: bơm bóng nhẹ canuyn, băng ép vết mổ.
- Nhiễm trùng vết mổ.
- Muộn: chít hẹp thanh quản, không rút được ống thở.

PHẪU THUẬT CẮT BÁN PHẦN THANH QUẢN TRÊN NHẪN

I. ĐẠI CƯƠNG

Phẫu thuật cắt bán phần thanh quản trên nhĩn, tái tạo bằng treo nhĩn-móng-thanh thiệt (Phẫu thuật Majer-Piquet) được báo cáo lần đầu vào năm 1974.

Phẫu thuật bao gồm cắt sụn giáp, 2 dây thanh, khoảng cạnh thanh môn, bảo tồn xương móng, sụn thanh thiệt, sụn nhĩn, và ít nhất 1 sụn phễu.

Phẫu thuật cho phép giữ được các chức năng của thanh quản: nuốt, phát âm, thở qua đường tự nhiên.

II. CHỈ ĐỊNH

Ung thư thanh quản tầng thanh môn giai đoạn T2, T3.

III. CHỐNG CHỈ ĐỊNH

- Bệnh phổi tắc nghẽn có suy hô hấp; các bệnh nội khoa nặng như bệnh tim mạch, gan.
- Ung thư lan đến cả 2 sụn phễu.
- Lan hạ thanh môn > 1 cm.
- Người lớn tuổi > 65 (chống chỉ định tương đối).

IV. CHUẨN BỊ

1. Người thực hiện

Bác sĩ chuyên khoa Tai Mũi Họng đã được đào tạo phẫu thuật đầu cổ.

2. Phương tiện

- Bộ soi treo thanh quản có nội soi.
- Các dụng cụ phẫu thuật đầu cổ.
- Cần thêm kéo cắt sụn.

- Điện, đồng điện lưỡng cực.

3. Người bệnh

- Giải thích kỹ về nguy cơ viêm phổi do sặc sau mổ.

- Làm các xét nghiệm cơ bản cho phép phẫu thuật.

4. Hồ sơ bệnh án

Hoàn thành hồ sơ bệnh án theo quy định.

V. CÁC BƯỚC TIẾN HÀNH

1. Vô cảm

Gây mê toàn thân.

2. Tư thế

- Nằm đầu thẳng, ngửa tối đa có đệm gối dưới vai, cầm ngang bằng ngực.

- Thầy thuốc đứng phía bên phẫu thuật.

- Người phụ đứng bên đối diện và phía trên đầu.

3. Kỹ thuật

Thì 1: Soi treo thanh quản đánh giá lại tổn thương dưới nội soi có phóng đại ra màn hình, soi thực quản loại trừ có ung thư thứ hai ở thực quản.

Thì 2: Mở khí quản thấp, chuyển ống nội khí quản đặt qua đường miệng bằng ống nội khí quản Montandon qua lỗ mở khí quản, khâu cố định ống.

Thì 3: Rạch da hình chữ U, bờ dưới ngang tầm màng giáp-nhễn, nếu có nạo vét hạch cổ 1 hoặc 2 bên, kéo dài đường mổ vòng qua bờ trước cơ ức đòn chũm lên mỏm chũm.

Thì 4: Nạo vét hạch cổ chức năng (nếu có chỉ định), bảo tồn các cơ trước thanh quản, các cơ dưới móng.

Thì 5: Kéo cơ dưới móng, bộc lộ sụn giáp. ở phía bên, cắt cơ khí họng, bộc lộ sừng lớn sụn giáp, tiến hành cắt thanh quản bao gồm sụn giáp, 2 dây thanh, khoang cạnh thanh môn. Có thể giữ lại sừng bé của sụn giáp bên bảo tồn sụn phễu (1 hoặc 2 bên), để tránh làm tổn thương dây hồi quy (kỹ thuật cổ điển của Piquet).

Hiện nay thường áp dụng kiểu cắt thanh quản cải tiến chỉ cắt một phần trước sụn giáp bao gồm mép trước 2 dây thanh, phần dây thanh bị tổn thương (cắt nhiều hay ít tùy thuộc vào tổn thương), để lại một phần bên sau của cánh sụn giáp, và phần sau của dây thanh không bị tổn thương, không cắt cơ khí họng.

Thì 6: Cắt chân sụn thanh thiệt ngay phía trên băng thanh thất.

Thì 7: Phục hồi lại thanh quản bằng cách khâu treo nhễn - móng - thanh thiệt, (kỹ thuật cổ điển của Piquet) hoặc phục hồi thanh quản bằng cách tạo hình lại khung sụn giáp với lưới chỉ Vicryl 1.0 xuyên vào lớp cơ (kiểu Pignat), hoặc dùng chính sụn thanh thiệt để tạo hình (kiểu Tucker).

Thì 8: Đặt dẫn lưu kín, đóng vết mổ. Đặt sonde ăn, đặt canuyn có bóng.

VI. THEO DÕI VÀ CHĂM SÓC

- Hút dịch hằng ngày, thay băng, băng ép.

- Cho kháng sinh phổ rộng, chống viêm, chống phù nề

- Lưu bóng áp lực thấp canuyn 24 giờ đầu, sau đó thay bằng canuyn nói không bóng.

- Cho ăn qua sonde dạ dày. Sau 10-15 ngày cân nhắc rút sonde ăn sau khi đã tập ăn tốt.

- Rút canuyn sau khi rút sonde ăn.

VII. TAI BIẾN VÀ XỬ TRÍ

- Viêm phổi do sặc.

- Chảy máu.
- Nhiễm trùng vết mổ.
- Muộn: chít hẹp thanh quản, không rút được ống thở.

PHẪU THUẬT CẮT BÁN PHẦN HỌNG - THANH QUẢN TRÊN NHẮN

I. ĐẠI CƯƠNG

Phẫu thuật cắt bán phần họng - thanh quản trên nhắ đã được đưa lần đầu tiên vào năm 1965 bởi các tác giả Pháp P Andre, J. Pinel, H. Lacourreya. Nhưng đến năm 1987, phẫu thuật này mới được áp dụng rộng rãi trên thế giới.

Phẫu thuật bao gồm cắt một nửa thanh quản và một nửa họng, giữ nguyên sụn nhắ, đơn vị nhắ - phếu bên đối diện được bảo tồn.

II. CHỈ ĐỊNH

- Ung thư phần góc trước xoang lê, vẫn còn giới hạn ở phần xoang lê màng.
- Một số ung thư giới hạn ở nếp phếu - thanh thiệt, sụn phếu.
- Một số ung thư giới hạn ở thành bên hạ họng.

III. CHỐNG CHỈ ĐỊNH

- Bệnh phổi tắc nghẽn có suy hô hấp, các bệnh nội khoa nặng tim mạch, gan.
- Ung thư lan đến sụn phếu bên đối diện.
- Ung thư lan đến đáy xoang lê, miệng thực quản.
- Ung thư lan rộng giai đoạn T4.
- Người lớn tuổi > 65 (chống chỉ định tương đối).

IV. CHUẨN BỊ

1. Người thực hiện

Bác sĩ chuyên khoa Tai Mũi Họng đã được đào tạo phẫu thuật đầu cổ.

2. Phương tiện

- Các dụng cụ phẫu thuật đầu cổ.
- Cần thêm kéo cắt sụn.
- Dao điện, đồng điện lưỡng cực.
- Bộ soi treo thanh quản, có ống nội soi phóng đại ra màn hình.

3. Người bệnh

- Giải thích kỹ về nguy cơ viêm phổi do sặc sau mổ.
- Làm các xét nghiệm cơ bản cho phép phẫu thuật.

4. Hồ sơ bệnh án

Hoàn thành hồ sơ bệnh án theo quy định.

V. CÁC BƯỚC TIẾN HÀNH

1. Vô cảm

Gây mê toàn thân.

2. Tư thế

- Nằm đầu thẳng, ngửa tối đa có đệm gối dưới vai, cầm ngang bằng ngực.
- Thầy thuốc đứng phía bên phẫu thuật

- Người phụ đứng bên đối diện và phía trên đầu

3. Kỹ thuật

Thì 1: Soi treo thanh quản - hạ họng đánh giá lại tổn thương dưới nội soi có phóng đại ra màn hình, soi thực quản loại trừ có ung thư thứ hai ở thực quản.

Thì 2: Mở khí quản thấp, chuyển ống nội khí quản đặt qua đường miệng bằng ống nội khí quản Montandon qua lỗ mở khí quản, khâu cố định ống.

Thì 3: Rạch da hình chữ U, bờ dưới ngang tầm màng giáp - nhẫn, nếu có nạo vét hạch cổ 1 hoặc 2 bên, kéo dài đường mổ vòng qua bờ trước cơ ức đòn chũm lên mỏm chũm.

Thì 4: Nạo vét hạch cổ chức năng (nếu có chỉ định), bảo tồn các cơ trước thanh quản, các cơ dưới móng.

Thì 5: Cắt cơ khí họng dọc theo bờ sau cánh sụn giáp, bóc tách màng sụn giáp tạo vạt cơ màng sụn từ bờ sau cánh sụn giáp kéo đến đường giữa.

Thì 6: Cắt sụn giáp theo đường giữa bằng cưa, cắt dọc thanh quản qua mép trước hai dây thanh, tiếp tục lên trên qua màng giáp móng và xương móng (nếu khối u còn giới hạn, có thể bảo tồn xương móng) và cắt đứng qua khoang giáp - móng - thanh thiệt và sụn thanh thiệt.

Thì 7: Kéo nửa thanh quản có khối u ra ngoài, cắt qua khớp nhẫn - phễu rồi cắt họng theo chiều dọc trong khi giải phóng dần đáy xoang lê.

Thì 8: Tái tạo lại thanh quản và họng bằng vạt cơ - màng sụn giáp.

Thì 9: Đặt dẫn lưu kín, đóng vết mổ. Đặt xông ăn, và canuyn có bóng.

VI. THEO DÕI VÀ CHĂM SÓC

- Hút dịch hằng ngày, thay băng, băng ép.
- Cho kháng sinh phổ rộng, chống viêm, chống phù nề.
- Lưu bóng áp lực thấp canuyn 24 giờ đầu, sau đó thay bằng canuyn nói không bóng.
- Cho ăn qua sonde dạ dày. Sau 15 ngày cân nhắc rút sonde ăn sau khi đã tập ăn tốt.
- Rút canuyn sau khi rút sonde ăn.

VII. TAI BIẾN VÀ XỬ TRÍ

- Viêm phổi do sặc.
- Chảy máu.
- Nhiễm trùng vết mổ.
- Muộn: chít hẹp thanh quản, không rút được ống thở.

PHẪU THUẬT CẮT THANH QUẢN TOÀN PHẦN

I. ĐẠI CƯƠNG

Phẫu thuật bao gồm cắt toàn bộ thanh quản bao gồm sụn giáp, sụn nhẫn và xương móng.

II. CHỈ ĐỊNH

- Ung thư thanh quản giai đoạn T3, T4.
- Ung thư thanh quản giai đoạn T2 mà không thể cắt bán phần được.
- Ung thư thanh quản lan xuống hạ thanh môn trên 1,5 cm.
- Ung thư thanh quản sau xạ trị thất bại.

III. CHỐNG CHỈ ĐỊNH

- Bệnh phổi tắc nghẽn có suy hô hấp; các bệnh nội khoa nặng như bệnh tim mạch, gan.
- Tuổi quá lớn, có di căn xa.

IV. CHUẨN BỊ

1. Người thực hiện

Bác sĩ chuyên khoa Tai Mũi Họng đã được đào tạo phẫu thuật đầu cổ.

2. Phương tiện

- Các dụng cụ phẫu thuật đầu cổ.
- Dao điện, đồng điện lưỡng cực.
- Bộ soi treo thanh quản, có camera phóng đại ra màn hình.

3. Người bệnh

- Giải thích kỹ về nguy cơ viêm phổi do sặc sau mổ.
- Làm các xét nghiệm cơ bản cho phép phẫu thuật.

4. Hồ sơ bệnh án

Hoàn thành hồ sơ bệnh án theo quy định.

V. CÁC BƯỚC TIẾN HÀNH

1. Vô cảm

Gây mê toàn thân.

2. Tư thế

- Nằm đầu thẳng, ngửa tối đa có đệm gối dưới vai, cầm ngang bằng ngực.
- Thày thuốc đứng phía bên phẫu thuật.
- Người phụ đứng bên đối diện và phía trên đầu.

3. Kỹ thuật

Thì 1: Soi treo thanh quản - hạ họng đánh giá lại tổn thương dưới nội soi có phóng đại ra màn hình, soi thực quản loại trừ có ung thư thứ hai ở thực quản.

Thì 2: Rạch da hình chữ U, bờ trên hõm ức 3 cm, đường mổ vòng qua bờ trước cơ ức đòn chũm lên mỏm chũm. Kéo vạt da lên trên, bộc lộ đến trên xương móng.

Thì 3: Nạo vét hạch cổ chức năng hoặc tiết căn tùy vào tình trạng hạch cổ.

Thì 4: Cắt cơ dưới móng sát dưới cổ, tuyến giáp được bộc lộ, phẫu thuật được thực hiện cả hai bên.

Bờ sau của sụn giáp được xác định, quay thanh quản sang bên, bộc lộ được chỗ bám của cơ siết họng dưới.

Cắt cơ siết họng dưới dọc theo bờ sau cánh sụn giáp. Bóc tách ra sau cánh sụn giáp, bảo tồn niêm mạc xoang lê.

Bộc lộ và buộc bó mạch - thần kinh thanh quản trên nằm ở phía trên - trong sừng lớn sụn giáp.

Cặp xương móng ở đường giữa bằng cặp allis, cắt các cơ trên móng sát với xương móng. Giải phóng thanh quản khỏi các tổ chức xung quanh.

Thì 5: Cắt khí quản vắt ngang khoảng vòng sụn khí quản 2-3, nếu hạ thanh môn bị tổn thương, phải cắt thấp hơn sụn 4. Bóc tách thành sau khí quản cho đến sụn nhẫn, tránh làm tổn thương thực quản. Cắt niêm mạc, mỡ vào hồ lưỡii thanh thiệt, cặp sụn thanh thiệt bằng cặp Babcock, cắt rời thanh quản từ trên xuống.

Thì 6: Đặt sonde ăn, khâu phục hồi ống họng bằng chỉ Vicryl 3.0. Khâu tăng căng lớp thứ 2.

Thì 7: Đặt dẫn lưu kín, khâu lỗ thở, đóng vết mổ.

VI. THEO DÕI VÀ CHĂM SÓC

- Hút dịch hằng ngày, thay băng, băng ép.

- Cho kháng sinh phổ rộng, chống viêm, chống phù nề.
- Cho ăn qua sonde dạ dày. Sau 10 ngày cần nhắc rút sonde ăn sau khi đã thử uống nước có màu xanh methylen.

VII. TAI BIẾN VÀ XỬ TRÍ

- Viêm phổi.
- Chảy máu.
- Nhiễm trùng vết mổ.
- Muộn: chít hẹp lỗ thở, phải mổ mở rộng lỗ thở.

ĐẶT VAN PHÁT ÂM

I. ĐẠI CƯƠNG

- Kỹ thuật đặt van phát âm là thủ thuật tạo đường thông và đặt van phát âm vào khí thực quản cho người bệnh đã cắt thanh quản toàn phần để tái tạo chức năng phát âm cho người bệnh.

- Có hai kiểu gồm đặt van thì 1 (trong khi mổ cắt thanh quản), đặt van thì 2 (sau mổ cắt thanh quản).

II. CHỈ ĐỊNH

Người bệnh ung thư thanh quản, ung thư hạ họng đã cắt thanh quản toàn phần.

III. CHỐNG CHỈ ĐỊNH

- Lỗ thở quá hẹp.
- Không có khả năng sử dụng và chăm sóc van.

IV. CHUẨN BỊ

1. Người thực hiện

Các bác sỹ chuyên khoa Tai Mũi Họng từ chuyên khoa I trở lên được đào tạo về phẫu thuật đầu cổ.

2. Phương tiện

- Bộ dụng cụ đặt van gồm có trôca, dây đặt van, ống soi thực quản.
- Van khí thực quản loại Provox, Bloom-Singer.

3. Người bệnh

- Khám nội soi tai mũi họng, làm xét nghiệm đầy đủ:
 - + Công thức máu.
 - + Đông máu cơ bản.
 - + Chức năng gan, thận.
- Khám trước mổ bởi bác sĩ Gây mê hồi sức.
- Giải thích về cách thức phẫu thuật, tai biến có thể xảy ra.

4. Hồ sơ bệnh án

Hoàn thiện hồ sơ bệnh án theo như quy định chung.

V. CÁC BƯỚC TIẾN HÀNH

1. Đặt van thì 1

Đây là một thì trong cắt thanh quản toàn phần được tiến hành dưới gây mê toàn thân.

1.1. Tư thế

Người bệnh nằm ngửa, có gối đỡ vai, đầu ngửa tối đa (như tư thế cắt thanh quản toàn phần).

1.2. Kỹ thuật

Luồn ống bảo vệ họng vào ống thực quản của người bệnh đến ngang mức đầu khí quản đã cắt sao cho đầu vát của ống áp sát vào thành thực - khí quản.

- Chọc trocar từ phía khí quản sang thực quản, cách đầu trên của khí quản khoảng 0,5 - 1 cm ở vị trí chính giữa thành khí thực quản. Hướng trocar từ trước ra sau, từ dưới lên trên sao cho nòng trocar đi vào lòng ống bảo vệ họng.

- Rút nòng trong của trocar, luồn dây qua nòng ngoài từ khí quản sang thực quản, gắn van vào dây kéo từ phía thực quản sang bên khí quản sao cho hai đầu loe của van nằm áp sát vào thành khí quản và thành thực quản.

2. Đặt van thì 2

Được tiến hành sau cắt thanh quản ổn định, nếu người bệnh có điều trị tia xạ hậu phẫu thì phải đợi sau 6 tháng mới tiến hành đặt van được.

2.1. Kiểm tra hồ sơ

2.2. Kiểm tra người bệnh

2.3. Vô cảm

Phẫu thuật thực hiện dưới gây mê giãn cơ toàn thân.

2.4. Tư thế

Người bệnh nằm ngửa, có gối đỡ vai, đầu ngửa tối đa.

2.5. Kỹ thuật

- Dùng ống soi thực quản 30 cm soi ống họng, kiểm tra khi thấy đầu ống đến ngang tầm miệng lỗ thờ (bóng ánh sáng từ ống soi qua thành khí thực quản), xoay ống soi 180° sao cho mặt vát của ống áp vào thành khí thực quản.

- Chọc trocar từ phía khí quản sang thực quản, cách đầu trên của khí quản khoảng 0,5 - 1 cm ở vị trí chính giữa thành khí thực quản. Hướng trocar từ trước ra sau, từ dưới lên trên sao cho nòng trocar đi vào lòng ống bảo vệ họng.

- Rút nòng trong của trocar, luồn dây qua nòng ngoài từ khí quản sang thực quản lên đến miệng người bệnh, gắn van vào dây kéo từ phía thực quản sang bên khí quản sao cho hai đầu loe của van nằm áp sát vào thành khí quản và thành thực quản.

VI. THEO DÕI VÀ CHĂM SÓC SAU MỔ

- Theo dõi sự cố định của van vào thành khí - thực quản.

- Hút, vệ sinh van đảm bảo sự thông thoáng.

- Dạy người bệnh tập phát âm ngay ngày thứ 2.

VII. TAI BIẾN VÀ XỬ TRÍ

- Chảy máu: ít xảy ra, thường do rách thành khí - thực quản.

- Tổn thương thành sau thực quản gây nhiễm trùng thực quản: cho người bệnh kháng sinh, nếu có áp xe phải mở dẫn lưu.

- Tụt van: đặt lại van.

PHẪU THUẬT CẮT BỎ THỤY NÔNG TUYẾN MANG TAI BẢO TỒN DÂY VII

I. ĐẠI CƯƠNG

Là một phẫu thuật nhằm cắt thùy nông tuyến mang tai, phần tuyến nằm ngoài dây VII, có bảo tồn các nhánh dây VII.

II. CHỈ ĐỊNH

- Khối u hỗn hợp thùy nông tuyến mang tai.
- U nang thùy nông tuyến mang tai.
- Rò khe mang I.
- Sỏi tuyến mang tai điều trị nội khoa không giảm.

III. CHỐNG CHỈ ĐỊNH

Viêm tuyến mang tai.

IV. CHUẨN BỊ

1. Người thực hiện

Bác sĩ chuyên khoa Tai Mũi Họng hoặc Răng Hàm Mặt được đào tạo về kỹ thuật.

2. Phương tiện

- Các dụng cụ phẫu thuật thông thường.
- Cần thêm kéo nhỏ, kẹp phẫu tích nhỏ không máu, banh, bay nhỏ.
- Dao điện, đồng điện lưỡng cực.
- Kính lúp hoặc kính hiển vi (nếu có).
- Bộ monitoring dây VII NIMS (nếu có).

3. Người bệnh và hồ sơ bệnh án

- Chẩn đoán tế bào học bằng chọc hút kim nhỏ.
- Siêu âm, chụp CT scan để đánh giá khối u.
- Sinh thiết tức thì cần thiết trong một số trường hợp.

V. CÁC BƯỚC TIẾN HÀNH

1. Tư thế

- Nằm, đầu nghiêng tối đa về bên lành và có đệm gối dưới vai.
- Thầy thuốc đứng về phía bên phẫu thuật.
- Người phụ đứng bên đối diện và ở trên đầu.

2. Vô cảm

Gây mê toàn thân.

3. Kỹ thuật

Thì 1: Rạch da, đường rạch đi ở trước bình tai xuống dưới theo rãnh bám của daí tai và vòng ra sau tới mồm chũm thì đi cong ra trước theo bờ trước cơ ức đòn chũm cho tới ngang tầm góc hàm.

Thì 2: Bóc tách bộc lộ bờ sau của tuyến mang tai, tìm bờ trước cơ ức đòn chũm, bụng sau cơ nhị thân.

Thì 3: Tìm thân dây thần kinh VII dựa trên các mốc: ngón tay chỉ của sụn ống tai, phần trên bụng sau cơ nhị thân và mấu chũm. Thân chính của dây VII có màu trắng, đường kính khoảng 2 mm, sau đó phân chia thành các nhánh.

Thì 4: Cắt bỏ thùy nông: bóc tách dọc theo thân dây thần kinh VII và các nhánh của nó bằng cặp cầm máu cong nhỏ, rồi mới cắt bỏ diện tuyến đã tách khỏi dây thần kinh.

Người phụ luôn để ý quan sát bất cứ dấu hiệu giật cơ nào trên mặt người bệnh. Cắt bỏ dần dần thùy nông ra khỏi dây thần kinh VII.

Thì 5: Đóng da làm hai bình diện sau khi đã đặt dẫn lưu kín.

VI. THEO DÕI VÀ CHĂM SÓC

- Hút dịch, thay băng hàng ngày.
- Rút ống dẫn lưu sau 24 hoặc 36 giờ.
- Cắt chỉ sau 7 ngày.
- Điều trị chống viêm, chống phù nề.

VII. TAI BIẾN VÀ XỬ TRÍ

- Liệt mặt do đứt các nhánh nhỏ của dây thần kinh VII.
- Chảy máu: thường từ nhánh thái dương nông hoặc động mạch cảnh ngoài: cầm máu.
- Nhiễm khuẩn: điều trị kháng sinh.
- Di chứng: hội chứng Frey.
- Rò tuyến.

PHẪU THUẬT CẮT TUYẾN MANG TAI CÓ HOẶC KHÔNG BẢO TỒN DÂY VII

I. ĐẠI CƯƠNG

Phẫu thuật cắt tuyến mang tai là phẫu thuật lấy bỏ toàn bộ tổ chức tuyến mang tai có hoặc không bảo tồn dây thần kinh VII.

II. CHỈ ĐỊNH

- U lành tính hoặc u độ ác tính thấp.
- Viêm tuyến mang tai tái phát hoặc viêm do sỏi.
- Viêm tuyến phì đại làm ảnh hưởng đến thẩm mỹ.
- Lấy bỏ hạch tuyến mang tai nghi ngờ hoặc đã xác định di căn.

III. CHỐNG CHỈ ĐỊNH

- Khối u độ ác tính trung bình hoặc ác tính cao.
- Khối u lành tính ở cực dưới của tuyến.
- Người bệnh có bệnh lý toàn thân ảnh hưởng đến quá trình gây mê.

IV. CHUẨN BỊ

1. Người thực hiện

Các bác sĩ chuyên khoa Tai Mũi Họng từ chuyên khoa I trở lên được đào tạo về phẫu thuật đầu cổ.

2. Phương tiện

- Bộ dụng cụ phẫu thuật phần mềm.
- Thuốc tê (lidocain + adrenalin 1/10.000).

3. Người bệnh

- Khám nội soi tai mũi họng, làm xét nghiệm đầy đủ:
 - + Công thức máu.
 - + Đông máu cơ bản.
 - + Chức năng gan, thận
- Được chụp phim cắt lớp vi tính vùng mang tai cổ hai tư thế coronal và axial (nếu điều kiện cho phép).
- Khám trước mổ: bác sĩ gây mê hồi sức.
- Giải thích về cách thức phẫu thuật, tai biến có thể xảy ra.

4. Hồ sơ bệnh án

Hoàn thiện hồ sơ bệnh án theo như quy định chung.

V. CÁC BƯỚC TIẾN HÀNH

1. Kiểm tra hồ sơ

2. Kiểm tra người bệnh

3. Vô cảm

Phẫu thuật thực hiện dưới gây mê toàn thân.

4. Tư thế

- Người bệnh nằm ngửa, có gối đỡ vai, đầu ngửa tối đa. Bộc lộ vùng tai, cổ, tuyến mang tai, góc ngoài mắt và miệng cùng bên.

- Phẫu thuật viên chính đứng bên cần phẫu thuật, người phụ đứng bên đối diện và trên đầu.

5. Kỹ thuật

- Đường mổ đi từ phía trước vành tai ngang mức nắp tai, vòng qua dá tai ra sau đến mỏm chũm, vòng theo góc hàm xuống cổ theo đường ngang dưới bờ hàm dưới 2 khoát ngón tay.

- Bóc tách vật da phía trước theo bình diện ngoài bao mặt ngoài tuyến đến bờ trước của tuyến tiếp giáp với cân bọc cơ cắn. Vật da phía sau được bóc lộ khỏi tuyến.

- Tìm dây VII: tách bờ sau tuyến ra khỏi cơ ức đòn chũm, sụn ống tai ngoài. Tìm dây VII dựa vào mốc: bụn sau cơ nhị thân, sụn chỉ điểm (pointer), và mỏm chũm.

- Bóc tách các nhánh dây VII: tách tổ chức tuyến dọc theo đường đi của các nhánh lấy đi toàn bộ phần thùy nông nằm ngoài các nhánh.

- Đặt dẫn lưu kín, khâu da hai lớp.

VI. THEO DÕI VÀ CHĂM SÓC SAU MỔ

- Rút dẫn lưu sau 48 giờ.

- Thay băng hàng ngày.

- Cắt chỉ sau 5-7 ngày.

VII. TAI BIẾN VÀ XỬ TRÍ

- Chảy máu: cần theo dõi vết mổ và bình dẫn lưu để phát hiện chảy máu. Nếu chảy máu nhiều cần mở lại hốc mổ để kiểm tra.

- Nhiễm trùng: kháng sinh toàn thân.

- Liệt VII: nếu không bị cắt đứt thì chỉ cần điều trị nội khoa, nếu bị đứt cần mổ nối lại dây.

PHẪU THUẬT TẠO HÌNH HỌNG - MÀN HẦU BẰNG VẬT CƠ - NIÊM MẠC THÀNH SAU HỌNG

I. ĐẠI CƯƠNG

- Tạo hình họng - màn hầu bằng vật cơ - niêm mạc thành sau họng là một phẫu thuật giải quyết các khuyết tật vùng họng, màn hầu để hoàn thiện chức năng ngôn ngữ.

- Phẫu thuật này ngày nay ít được sử dụng.

II. CHỈ ĐỊNH

- Khe hở vòm miệng.

- Khoang họng rộng.

- Không có màn hầu, lưỡi gà.

III. CHỐNG CHỈ ĐỊNH

Chống chỉ định chung của phẫu thuật gây mê.

IV. CHUẨN BỊ

1. Người thực hiện

Phẫu thuật viên là bác sĩ chuyên khoa cấp I Tai Mũi Họng có kinh nghiệm về phẫu thuật họng - màn hầu.

2. Phương tiện

Bộ dụng cụ phẫu thuật màn hầu.

3. Người bệnh

- Khám toàn thân để phát hiện các dị tật phối hợp.
- Khám vùng họng - màn hầu đánh giá tình trạng khuyết tật về mặt giải phẫu.
- Đánh giá tình trạng khuyết tật về ngôn ngữ.

4. Hồ sơ bệnh án

- Làm các xét nghiệm cơ bản.
- Hoàn chỉnh hồ sơ bệnh án theo quy định chung.

V. CÁC BƯỚC TIẾN HÀNH

1. Vô cảm

Gây mê nội khí quản.

2. Tư thế

- Người bệnh kê cao vai, đầu ngửa tối đa.
- Phẫu thuật viên đeo đèn Clar, ngồi phía đầu người bệnh.
- Phụ mổ 1 đứng bên trái người bệnh, phụ mổ 2 đứng bên phải.

3. Kỹ thuật

3.1. Thi tạo vạt tổ chức sau họng

- Dùng lidocain 1% tiêm bóc tách niêm mạc thành sau họng, sát cân trước sống.
- Dùng dao mổ rạch niêm mạc, tổ chức dưới niêm mạc hình chữ U ngược, sâu tới sát cân trước sống, trên sát vòm, hai bên dọc theo trụ sau amidan xuống đến cực dưới amidan, bóc tách tạo vạt tổ chức có chân nuôi ở dưới.

3.2. Thi giải quyết khe hở vòm miệng

- Tiêm lidocain 1% giữa hai lớp niêm mạc phía miệng và phía mũi.
- Rạch niêm mạc dọc theo bờ tự do của khe hở.
- Bóc tách giải phóng hai lớp niêm mạc.
- Khâu lớp niêm mạc phía mũi, tạo mặt nhám quay xuống phía miệng. Trường hợp khoang họng rộng, không có lược gà, màn hầu thì rạch niêm mạc theo hình cung úp, bóc tách lật niêm mạc phía miệng xuống dưới.

3.3. Khâu vạt tổ chức sau họng

- Kéo vạt tổ chức sau họng lên khâu dính từng mũi rời lên mặt nhám của màn hầu.
- Trường hợp vạt tổ chức sau họng quá căng, có thể rạch hai đường song song với cung răng để giảm căng.

VI. THEO DÕI VÀ CHĂM SÓC

- Ăn qua ống sonde trong 3 ngày.
- Kháng sinh, chống phù nề trong 1 tuần.
- Sau 6 tháng phẫu thuật thì 2 cắt chân nuôi vạt sau họng.

- Hướng dẫn luyện tập phát âm.

VII. TAI BIẾN VÀ XỬ TRÍ

- Chảy máu: từ thành sau họng hoặc bờ tự do của vật tổ chức sau họng. Tiến hành nhét bấc qua mũi xuống tận thành sau họng.
- Khó thở: do người bệnh chưa quen với khoang họng mới bị khâu hẹp. Dùng thuốc chống phù nề, an thần nhẹ và giải thích cho người bệnh.
- Nhiễm khuẩn vết mổ, có thể làm bục vết khâu: khâu lại ngay hoặc nếu bục nhỏ để lại đến khi phẫu thuật thì 2 sẽ khâu.

PHẪU THUẬT CHỈNH HÌNH HỌNG MÀN HẦU LƯỠI GÀ (UPPP: UvuloPalatoPharyngoPlasty)

I. ĐẠI CƯƠNG

Phẫu thuật mở rộng khoảng thở vùng họng miệng bằng cách cắt bỏ tổ chức mô mềm thừa ở màn hầu và thành bên họng, có thể kèm cắt amidan. Phẫu thuật này có thể sử dụng laser (LAUP) để tạo sẹo màn hầu giúp giảm rung màn hầu, làm giảm ngáy.

II. CHỈ ĐỊNH

- Ngủ ngáy.
- Hội chứng tắc nghẽn đường thở.

III. CHỐNG CHỈ ĐỊNH

- Hở màn hầu.
- Rối loạn đông máu.
- Bệnh phổi mạn tính.
- Nhạc công thổi kèn.
- Màn hầu không phải là nguyên nhân tắc nghẽn.

IV. CHUẨN BỊ

1. Người thực hiện

Bác sĩ chuyên khoa Tai Mũi Họng đã được đào tạo phẫu thuật đầu cổ.

2. Phương tiện

- Các dụng cụ phẫu thuật đầu cổ.
- Dao điện, đồng điện đơn - lưỡng cực.
- Bộ Laser CO₂ và tay cầm (nếu có).

3. Người bệnh

- Giải thích kỹ về nguy cơ có thể xảy ra sau mổ.
- Làm các xét nghiệm cơ bản cho phép phẫu thuật.
- Khám tai mũi họng, răng hàm mặt.
- Đo đa ký giấc ngủ.

4. Hồ sơ bệnh án

Hoàn thành hồ sơ bệnh án theo quy định.

V. CÁC BƯỚC TIẾN HÀNH

1. Vô cảm

Gây mê toàn thân.

2. Tư thế

- Nằm thẳng, đầu ngửa như trong phẫu thuật cắt amidan.
- Thầy thuốc đứng phía trên đầu người bệnh.
- Người phụ đứng một bên.

3. Kỹ thuật

Thì 1: Đặt mở miệng Davis, bộc lộ vùng họng, màn hầu.

Thì 2: Kéo lưỡi gà ra trước và lên trên, cắt niêm mạc bắt đầu từ đường giữa, phía trên lưỡi gà, đi ngang ra phía ngoài rồi vòng xuống phía đáy lưỡi.

Thì 3: Sau khi cắt niêm mạc ở mặt trong miệng, cắt cơ lưỡi gà, niêm mạc phía sau được cắt thấp hơn một mức để tạo thành vạt niêm mạc, có thể quay, khâu phủ lên cơ màn hầu.

Cắt bỏ niêm mạc thừa thành bên họng ở trụ sau amidan, cùng với niêm mạc màn hầu. Cầm máu kỹ.

Thì 4: Khâu phục hồi, khâu dính cơ họng - màn hầu và cơ lưỡi - màn hầu với nhau.

Phẫu thuật này có thể thực hiện bằng Laser, Coblator, tổ chức ít bị tổn thương.

VI. THEO DÕI VÀ CHĂM SÓC

- Cho kháng sinh phổ rộng, chống viêm, chống phù nề, giảm đau.
- Ăn mềm, nguội trong 10 ngày.
- Vệ sinh họng miệng.

VII. TAI BIẾN VÀ XỬ TRÍ

- Chảy máu.
- Nhiễm trùng vết mổ.
- Muộn: suy màn hầu do cắt quá rộng.